



Computed Tomographic Findings of Temporomandibular Joint Disorders in Dogs and Cats

Sarang Soroori^{1✉}, Majid Masoudifard^{1✉}, Fatemeh Rajabi Naraki^{2✉}, Banafsheh Shateri Amiri^{1✉}

¹ Department of Surgery and Radiology, Faculty of Veterinary Medicine, University of Tehran, Tehran, Iran

² Graduate from the Faculty of Veterinary Medicine, University of Tehran, Tehran, Iran

Received: 22 June 2023, Accepted: 2 September 2023



[10.22059/jvr.2023.347825.3296](https://doi.org/10.22059/jvr.2023.347825.3296)



[20.1001.1.20082525.1402.78.4.6.4](https://doi.org/10.1001.1.20082525.1402.78.4.6.4)

Abstract

BACKGROUND: Temporomandibular joint (TMJ) is created by the connection between the mandibular condylar process and the mandibular fossa of the temporal bone in all mammalian species. This is a synovial joint and has a fibrocartilage disc. The joint disorders affect mastication, movements of TMJ, and mandibular functions. TMJ imaging can be evaluated by radiography; however, CT imaging is preferred, since the images have no superimposition and present more details of different structures and therefore show a more accurate evaluation of TMJ.

OBJECTIVES: This study aimed to provide accurate statistics on TMJ disorders and to evaluate their prevalence based on CT-scan findings in dogs and cats.

METHODS: In this study, 265 cases of cats and dogs (102 cats and 163 dogs) were evaluated. A total of 59 cases (38 cats and 21 dogs) had temporomandibular joint disorders. In this study, information on sex, breed, and age regarding TMJ disorders were described in detail.

RESULTS: In the evaluated CT images, osteoarthritis, fracture, dislocation (luxation and subluxation), ankylosis, osteochondrosis, dysplasia, and osteomyelitis were observed.

CONCLUSIONS: This study indicated that although the total number of dogs was larger than that of cats, the incidence of temporomandibular joint disorders was higher in cats than in dogs. The most common disorders in cats and dogs were fractures, followed by dislocations (luxation and subluxation), and then osteoarthritis exhibited the highest frequency. In the next rank of frequency in cats, ankylosis and then osteomyelitis were observed. Additionally, osteochondrosis and dysplasia and then ankylosis were observed in dogs in the next ranks.

Keywords: Cat, CT-scan, Dog, Joint, Temporomandibular

Copyright © Journal of Veterinary Research: Open Access; Copying, distribution and publication are free for full use with attribution. ©The Author(s).

Publisher: University of Tehran

Conflict of interest: The authors declared no conflict of interest.

Corresponding author: Sarang Soroori, Tel/Fax: +9821-61117124/+9821-66438327



How to cite this article:

Soroori S, Masoudifard M, Rajabi Naraki F, Shateri Amiri B. Computed Tomographic Findings of Temporomandibular Joint Disorders in Dogs and Cats. J Vet Res, 2023; 78(4): 303-311.
doi: [10.22059/jvr.2023.347825.3296](https://doi.org/10.22059/jvr.2023.347825.3296)

Figure Legends and Table Captions

Table 1. Occurrence of TMJ disorders in two genders of cats (based on diseases).

Table 2. Occurrence of TMJ diseases in two genders of dogs (based on diseases).

Table 3. Occurrence of TMJ diseases at different ages of cats (based on diseases).

Table 4. Occurrence of TMJ diseases at different ages of dogs (based on diseases).

Figure 1. Fracture and luxation of the temporomandibular joint in a dog. The white arrow shows the fracture of the zygomatic process and luxation of the right side, and the white arrowhead depicts the fracture on the medial aspect of the mandibular condyle.

Figure 2. Osteoarthrosis of the temporomandibular joint in the cat. The narrowing of the joint space on the medial surface of the right joint, degenerative changes of the mandibular condyle, sclerosis of the subchondral bone, and the remodeling of the lateral surface of the joint are observed.

Figure 3. Ankylosis of the left temporomandibular joint in the cat. The joint structure and its surface are unclear and lost.

Figure 4. Osteomyelitis of the left temporomandibular joint in the cat. Soft tissue swelling, along with destructive reaction (focal lysis), and active proliferation reaction in the mandible bone and temporal bone on the left side is well visible.



یافته‌های سی‌تی‌اسکن اختلالات مفصل فکی-گیجگاهی در سگ‌ها و گربه‌ها

سارنگ سروری^۱، مجید مسعودی فرد^۱، فاطمه رجبی نارکی^۲، بنفشه شاطری امیری^۱^۱ گروه آموزشی جراحی و رادیولوژی، دانشکده دامپزشکی، دانشگاه تهران، تهران، ایران^۲ دانش آموخته دانشکده دامپزشکی دانشگاه تهران، تهران، ایران

تاریخ دریافت: ۳۱ خرداد ماه ۱۴۰۲، تاریخ پذیرش: ۱۱ شهریور ماه ۱۴۰۲

doi: [10.22059/jvr.2023.347825.3296](https://doi.org/10.22059/jvr.2023.347825.3296) [20.1001.1.20082525.1402.78.4.6.4](https://doi.org/20.1001.1.20082525.1402.78.4.6.4)

چکیده

زمینه مطالعه: مفصل فکی-گیجگاهی به اختصار TMJ نامیده می‌شود. این مفصل دوطرفه در همه گونه‌های پستانداران با ارتباط بین زائده کندیلار فک پایین و مندیبولار فوسا استخوان گیجگاهی ایجاد می‌شود. این مفصل سینوویالی و حاوی دیسک فیبروکارتیلاژی است. اختلالات این مفصل در جوش و حرکات TMJ و همچنین فک تأثیر می‌گذارد. مفصل TMJ را می‌توان توسط رادیوگرافی ارزیابی کرد ولی بین روش‌های تصویربرداری، سی‌تی‌اسکن برای بررسی این مفصل ارجحیت دارد. زیرا این تصاویر در مقایسه با تصاویر رادیوگرافی، بدون روی هم افتادن ساختارها، ترسیم بهتری از بافت‌ها را نشان می‌دهند و نهایتاً ارزیابی دقیق‌تری از مفصل فکی-گیجگاهی را ارائه می‌دهند.

هدف: مطالعه حاضر با هدف ارائه آماری دقیق از اختلالات TMJ و بررسی شیوع آن‌ها بر اساس یافته‌های سی‌تی‌اسکن در سگ و گربه می‌باشد.

روش کار: در مطالعه حاضر تصاویر سی‌تی‌اسکن ۲۶۵ مورد گربه و سگ (۱۰۲ گربه و ۱۶۳ سگ) مورد بررسی قرار گرفت. ۵۹ مورد (۳۸ گربه و ۲۱ سگ) دارای اختلالات مفصل فکی-گیجگاهی بودند. اطلاعات جنس، نژاد، سن و عارضه کیس‌های دارای اختلالات TMJ به تفصیل بیان و مورد ارزیابی قرار گرفت. **نتایج:** در تصاویر سی‌تی‌اسکن اختلالات استئوآرتروز، شکستگی، دررفتگی (کامل و ناقص)، آنکیلوز، استئوکندروز، دیسپلازی و همچنین استئومیلیت مشاهده گردید. **نتیجه‌گیری نهایی:** مطالعه حاضر نشان داد با این که تعداد کل سگ‌ها بیشتر از گربه‌ها بودند اما درصد ابتلا به عوارض مفصل فکی-گیجگاهی در گربه‌ها بیشتر از سگ‌ها می‌باشد. بیشترین فراوانی اختلالات در گربه‌ها و سگ‌ها عارضه شکستگی و بعد از آن، عارضه دررفتگی (کامل و ناقص) می‌باشند و پس از این دو عارضه، استئوآرتروز بیشترین فراوانی را نشان داد. پس از این عوارض در رتبه بعدی از نظر فراوانی در گربه‌ها، عارضه آنکیلوز و بعد از آن عارضه استئومیلیت مشاهده شد. همچنین در سگ‌ها عارضه استئوکندروز و عارضه دیسپلازی و بعد از آن عارضه آنکیلوز در رتبه‌های بعدی قرار گرفتند.

کلمات کلیدی: سگ، سی‌تی‌اسکن، فکی-گیجگاهی، گربه، مفصل

کپی‌رایت © مجله تحقیقات دامپزشکی؛ دسترسی آزاد؛ کپی‌برداری، توزیع و نشر برای استفاده کامل با ذکر منبع آزاد است، © نویسندگان.

ناشر: مؤسسه انتشارات دانشگاه تهران.



نویسنده مسئول: سارنگ سروری، گروه آموزشی جراحی و رادیولوژی، دانشکده دامپزشکی، دانشگاه تهران، تهران، ایران

مقدمه

مفصل فکی-گیجگاهی به اختصار TMJ نامیده می‌شود. این مفصل دوطرفه در همه گونه‌های پستانداران یافت می‌شود اما در بین گروه‌های مختلف پستانداران، مورفولوژی و عملکرد آن بسیار متفاوت است. این مفصل علاوه بر جابجایی نقش مهمی در بلع، سلامت دهان و تغذیه و بقای حیوانات دارد (۱-۴). اجزای تشکیل‌دهنده مفصل شامل گودی فک پایین بخش فلسی استخوان گیجگاهی، دیسک داخل مفصلی و اتصالات آن و زائده کندیلار فک پایین می‌باشد (۵، ۶). مفصل فکی-گیجگاهی با ارتباط بین زائده کندیلار فک پایین و مندیبولار فوسا بخش فلسی استخوان گیجگاهی ایجاد می‌شود (۳، ۴، ۷). این مفصل در سگ‌ها و گربه‌ها یک مفصل سینوویالی کندیلی دوطرفه می‌باشد. همچنین یک زائده پشت مفصلی در امتداد و نترال قسمت فلسی استخوان گیجگاهی وجود دارد. یک برجستگی کوچک در قسمت جلویی گودی فک پایین به نام برآمدگی مفصلی نیز قرار گرفته است. در قسمت قدامی زائده پشت مفصلی و در خلف برآمدگی مفصلی، مندیبولار فوسا وجود دارد (۷-۹). دیسک مفصل فکی-گیجگاهی بیضی شکل و نیمه شفاف بوده و نوارهای قدامی و خلفی

ضخیم‌تر، ناحیه مرکزی نازک‌تر را در بر می‌گیرند (۱). سطوح مفصلی TMJ تقریباً متقارن می‌باشند. سمت جانبی مفصل نه تنها با یک کپسول فیبری بلکه با یک رباط جانبی تقویت می‌شود (۱۰، ۱۱). فناوری CT و MRI بدون روی هم افتادن ساختارها و ترسیم بهتر بافت نرم در مقایسه با رادیوگرافی، تصاویر زیادی را برای ارزیابی بهتر و دقیق‌تر فراهم می‌کنند (۹). در تصاویر سی‌تی در سگ‌ها، کندیل فک پایین دیرتر استخوانی می‌شود و در نتیجه حاشیه آن در سگ‌های نابالغ نامنظم دیده می‌شود اما در گربه‌ها کندیل یکنواخت‌تر است (۸). اختلالات مفصل فکی - گیجگاهی (TMD) در انسان شایع است و ۲۵ تا ۶۰ درصد جمعیت جهان را تحت تأثیر قرار می‌دهد (۱). سگ‌های خانگی نیز اختلالات این مفصل را تجربه می‌کنند با این حال مطالعات گسترده‌ای که بیماری مفصل فکی - گیجگاهی را در این گونه مشخص کند وجود ندارد (۱۲). سی‌تی با وضوح بالا قادر است حتی شکستگی‌های مویی کوچک در فک پایین و مندیولار فوسا را تشخیص دهد (۱۳). دررفتگی غالباً یک‌طرفه می‌باشد، ممکن است به تنهایی یا با شکستگی‌های مرتبط و همزمان رخ دهد. در دررفتگی‌های یک‌طرفه، فک پایین به سمت مفصل مقابل جابه‌جا می‌شود. دررفتگی‌های TMJ بیشتر در جهت قدامی-پشتی حادث می‌شود. از دررفتگی‌های شکمی-خلفی به واسطه زائده رتروآرتیکولار استخوان گیجگاهی جلوگیری می‌شود (۷، ۹). گاهی اوقات دررفتگی‌های کامل دوطرفه دیده می‌شود که در این حالت فک پایین به طور مستقیم به سمت قدام منحرف می‌شود. در موارد نادر، شکستگی زائده رتروآرتیکولار می‌تواند باعث دررفتگی کامل خلفی شود. فک پایین در این حیوانات به طرف آسیب دیده منحرف می‌شود (۱۴). در انسان، شایع‌ترین تغییر پاتولوژی در بیماری‌های مفصل فکی - گیجگاهی عارضه دژنراتیو مفصل است. سگ‌ها با وقوع نسبتاً مشابه با انسان دچار تغییرات دژنراتیو می‌شوند (۱). آنکیلوز مفصل فکی - گیجگاهی یک عارضه نادر و ناتوان کننده در انواع گونه‌ها می‌باشد که به صورت از دست دادن جزئی یا کامل حرکت فک پایین ظاهر می‌شود (۱۲، ۱۵-۱۷). عارضه آنکیلوز در گربه‌ها بیشتر از سگ‌ها دیده می‌شود (۱۴). در عارضه استئوکندروز بیشتر اوقات، ناحیه‌ای از غضروف ضخیم شده از بین می‌رود و نقص در استخوان زیر غضروف ایجاد می‌شود (۷). ناهنجاری دیسپلازی یک عارضه مادرزادی یا تکاملی نادر می‌باشد و به صورت پراکنده در یکسری از نژادهای سگ گزارش شده است (۱۳). که این عارضه در گربه‌ها از وقوع کمتری برخوردار است (۱۴، ۱۸). دیسپلازی اغلب منجر به دررفتگی کامل و ناقص و قفل شدن فک می‌شود (۱۳). استئومیلیت در فک بالا و پایین معمولاً در اثر شکستگی‌ها، عفونت‌های دندان یا ریشه‌های آن‌ها، گاز گرفتگی یا هر گونه ترومای نافذ ایجاد می‌شود و در گربه‌ها بیشتر از سگ‌ها دیده می‌شود (۸، ۹، ۱۴).

مواد و روش کار

برای انجام مطالعه حاضر، تصاویر سی‌تی سگ‌ها و گربه‌ها از ناحیه جمجمه که به بیمارستان تخصصی حیوانات کوچک دانشکده دامپزشکی دانشگاه تهران در سال‌های گذشته مراجعه کرده‌اند در طی ۵ سال بررسی شدند. ۲۶۵ کیس شامل ۱۶۳ سگ و ۱۰۲ گربه جدا شدند و ناحیه مفصل فکی - گیجگاهی آن‌ها مورد ارزیابی قرار گرفت. که در ۵۹ مورد از آن‌ها شامل ۳۸ گربه و ۲۱ سگ، یافته‌های غیرطبیعی مشاهده گردید، یعنی ۶۱ مورد TMJ گربه و ۳۲ مورد TMJ سگ، درگیری را نشان دادند. تاریخچه و تمام اطلاعات مانند جنس، نژاد و سن آن‌ها ثبت گردید. با توجه به تاریخچه و مشخصات کیس‌ها، تصاویر سی‌تی جمجمه این سگ‌ها و گربه‌ها که دارای یافته‌های غیرطبیعی مفصل فکی - گیجگاهی بودند مورد ارزیابی کامل قرار گرفتند. اطلاعات جنس، نژاد، سن و عارضه کیس‌های دارای اختلالات TMJ به تفصیل بیان و مورد بررسی قرار گرفت. همچنین در هر کیس مفصل راست و چپ به صورت مستقل به منظور تشخیص عوارض و بیماری‌های احتمالی مورد ارزیابی قرار گرفت. در مطالعه حاضر، تعداد و فراوانی عوارض در سگ‌ها و گربه‌ها بر اساس اطلاعات کیس‌ها مشخص شد. قابل ذکر است که در صورت نیاز به اطلاعات بیشتر، تصاویر بازسازی شده در نماهای طولی و پشتی و همچنین نماهای سه بعدی نیز مورد بررسی قرار گرفتند. سی‌تی اسکن حیوانات مورد بررسی در مطالعه حاضر توسط دستگاه سی‌تی‌اسکن سوماتوم اسپیریت با دو ردیف آشکارساز ساخت شرکت زیمنس آلمان، با فاکتورهای تکنیکی:

X ray potential: 130 kVp, X ray tube current: 140 mAs, Tube rotation time: 0.8s در بیمارستان تخصصی

دامپزشکی حیوانات کوچک دانشکده دامپزشکی دانشگاه تهران انجام شد. تجزیه و تحلیل آماری به منظور یافتن ارزش قابل پیش‌بینی با استفاده از نرم افزار SPSS 16 صورت گرفت. برای بیان ارتباط بین پارامترهای مختلف از جمله جنس و سن و همچنین بیماری‌های بین سگ‌ها و گربه‌ها از آزمون‌های مربع کای و آزمون دقیق فیشر استفاده شد. لازم به ذکر است که مقدار P کمتر از ۰/۰۵ از نظر آماری معنی‌دار در نظر گرفته شد.

جدول ۱. فراوانی عوارض TMJ در دو جنس گربه (بر اساس عارضه).

عارضه جنس	استئوآرتروز	شکستگی	دررفتگی		آنکیلوز	استئومیلیت	جمع
			کامل	ناقص			
گربه نر	۴ (درصد ۴/۹۴)	۳۸ (درصد ۴۶/۹۱)	۸ (درصد ۹/۸۸)	۷ (درصد ۸/۶۴)	۳ (درصد ۳/۷۰)	-	۶۰ (درصد ۷۴/۰۷)
گربه ماده	۱۰ (درصد ۱۲/۳۴)	۴ (درصد ۴/۹۴)	۱ (درصد ۱/۲۳)	۱ (درصد ۱/۲۳)	۴ (درصد ۴/۹۴)	۱ (درصد ۱/۲۳)	۲۱ (درصد ۲۵/۹۳)
جمع	۱۴ (درصد ۱۷/۲۸)	۴۲ (درصد ۵۱/۸۵)	۹ (درصد ۱۱/۱۱)	۸ (درصد ۹/۸۸)	۷ (درصد ۸/۶۴)	۱ (درصد ۱/۲۳)	۸۱ (درصد ۱۰۰)
P value	۰/۰۰۰۵	۰/۰۰۰۵	۰/۱۲	۰/۱۲	۰/۰۷	۰/۲۶	۱۷ (درصد ۲۰/۹۹)

جدول ۲. فراوانی عوارض TMJ در دو جنس سگ (بر اساس عارضه).

عارضه جنس	استئوآرتروز	شکستگی	دررفتگی		آنکیلوز	استئوکندروز	دیسپلازی	جمع
			کامل	ناقص				
سگ نر	-	۱۷ (درصد ۴۱/۴۶)	۴ (درصد ۹/۷۶)	۱ (درصد ۲/۴۴)	۱ (درصد ۲/۴۴)	۲ (درصد ۴/۸۸)	۲ (درصد ۴/۸۸)	۲۷ (درصد ۶۵/۸۵)
سگ ماده	۳ (درصد ۷/۳۲)	۷ (درصد ۱۷/۰۷)	-	۲ (درصد ۴/۸۸)	-	۲ (درصد ۴/۸۸)	-	۱۴ (درصد ۳۴/۱۵)
جمع	۳ (درصد ۷/۳۲)	۲۴ (درصد ۵۸/۵۴)	۴ (درصد ۹/۷۶)	۳ (درصد ۷/۳۲)	۱ (درصد ۲/۴۴)	۴ (درصد ۹/۷۶)	۲ (درصد ۴/۸۸)	۴۱ (درصد ۱۰۰)
P value	۰/۰۳	۰/۴۲	۰/۵۵	۰/۵۵	۰/۶۶	۰/۴۲	۰/۴۳	۷ (درصد ۱۷/۰۷)

نتایج

در مطالعه حاضر تصاویر سی‌تی ناحیه جمجمه مورد بررسی قرار گرفت. در این راستا از تصاویر مربوط به ۲۶۵ مورد از کیس‌های ارجاعی به بیمارستان تخصصی حیوانات کوچک دانشکده دامپزشکی دانشگاه تهران استفاده شد. ۲۶۵ مورد از سگ‌ها و گربه‌های مورد مطالعه از نظر اختلالات این مفصل مورد بررسی دقیق قرار گرفتند. از این ۲۶۵ مورد، ۵۹ مورد اختلالات TMJ را نشان دادند. از بین ۱۰۲ گربه، در ۳۸ مورد (۳۷/۲۵ درصد) و از بین ۱۶۳ سگ، در ۲۱ مورد (۱۲/۸۸ درصد) اختلالات مفاصل فکی-گیجگاهی دیده شد. مطالعه حاضر نشان داد با این که تعداد کل سگ‌ها بیشتر از گربه‌ها بودند اما درصد ابتلا به عوارض مفصل فکی-گیجگاهی در گربه‌ها بیشتر از سگ‌ها می‌باشد. اختلالات تشخیص داده شده در مطالعه حاضر شامل استئوآرتروز، شکستگی، دررفتگی (کامل و ناقص)، آنکیلوز، استئوکندروز، دیسپلازی و استئومیلیت بودند. پارامترهای مورد مطالعه نوع، جنس، نژاد و سن بود. در گربه‌ها و سگ‌ها تعداد نرهای با اختلالات TMJ بیشتر از ماده‌ها بود به طوری که در گربه‌ها ۲۷ مورد نر و ۱۱ مورد ماده و در سگ‌ها ۱۴ مورد نر و ۷ مورد ماده بودند. در گربه‌ها اختلالات مفصل فکی-گیجگاهی در نژادهای مو کوتاه اهلی، پرشین، مخلوط، اسکاتیش و سیامی و در سگ‌ها در نژادهای مخلوط، ژرمن شپرد، تریر، پودل و افغان دیده شد. در خصوص پارامتر سن، مطالعه حاضر نشان داد که سن گربه‌ها بین ۲ تا ۸۲ ماه با میانگین ۲۴/۵ و انحراف معیار ۲۲/۸ بوده است. در خصوص سگ‌های مبتلا به اختلالات TMJ، سن آن‌ها بین ۱ تا ۱۳۹ ماه با میانگین ۳۴/۳ و انحراف معیار ۴۵/۱ بود. همچنین در بین عارضه‌های مورد بررسی، بیشترین فراوانی در عارضه شکستگی با ۵۱/۸۵ درصد در گربه‌ها و ۵۸/۵۴ درصد در سگ‌ها دیده شد. عارضه دررفتگی به صورت کامل و ناقص با ۲۰/۹۹ درصد در گربه‌ها (با درصد بیشتر برای دررفتگی کامل) و ۱۷/۰۷ درصد در سگ‌ها (با درصد بیشتر برای دررفتگی کامل)، عارضه استئوآرتروز با ۱۷/۲۸ درصد در گربه‌ها و ۷/۳۲ درصد در سگ‌ها، عارضه آنکیلوز با ۸/۶۴ درصد در گربه‌ها و ۲/۴۴ درصد در سگ‌ها و استئوکندروز با ۹/۷۶ درصد فقط در سگ‌ها و دیسپلازی با ۴/۸۸ درصد فقط در سگ‌ها و استئومیلیت با ۱/۲۳ درصد فقط در گربه‌ها دیده شد. شایع‌ترین اختلال در سگ‌ها و گربه‌ها شکستگی

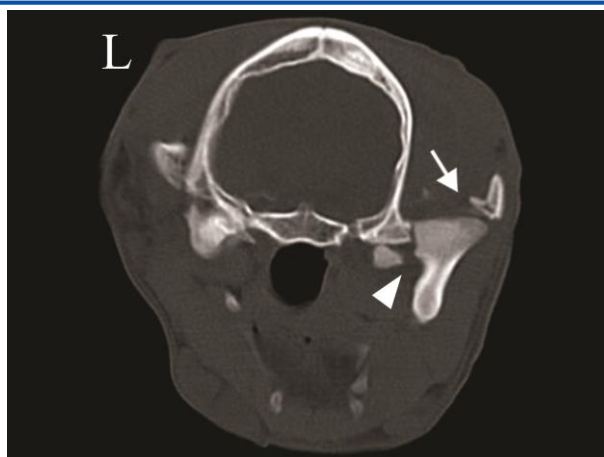
جدول ۳. فراوانی عوارض TMJ در سنین مختلف گربه (بر اساس عارضه).

عارضه سن	استئوآرتروز	شکستگی	دررفتگی		آنکیلوز	استئومیلیت	جمع
			کامل	ناقص			
زیر یک سال	۴	۱۹	۶	۴	۲	-	۳۵
	(۴/۹۴)	(۲۳/۴۶)	(۷/۴۱)	(۴/۹۴)	(۲/۴۷)	-	(۴۳/۲۱)
	(درصد)	(درصد)	(درصد)	(درصد)	(درصد)		(درصد)
بین یک تا پنج و مساوی پنج سال	۹	۱۷	۲	۳	۴	-	۳۵
	(۱۱/۱۱)	(۲۰/۹۹)	(۲/۴۷)	(۳/۷۰)	(۴/۹۴)	-	(۴۳/۲۱)
	(درصد)	(درصد)	(درصد)	(درصد)	(درصد)		(درصد)
بزرگتر از پنج سال	۱	۶	۱	۱	۱	۱	۱۱
	(۱/۲۳)	(۷/۴۱)	(۱/۲۳)	(۱/۲۳)	(۱/۲۳)	(۱/۲۳)	(۱۳/۵۸)
	(درصد)	(درصد)	(درصد)	(درصد)	(درصد)	(درصد)	(درصد)
جمع	۱۴	۴۲	۹	۸	۷	۱	۸۱
	(۱۷/۲۸)	(۵۱/۸۵)	(۱۱/۱۱)	(۹/۸۸)	(۸/۶۴)	(۱/۲۳)	(۱۰۰)
	(درصد)	(درصد)	(درصد)	(درصد)	(درصد)	(درصد)	(درصد)
۱۷ (۲۰/۹۹ درصد)							
P value	۰/۲۲	۰/۷۰	۰/۱۴	۰/۳۴	۰/۵۷		

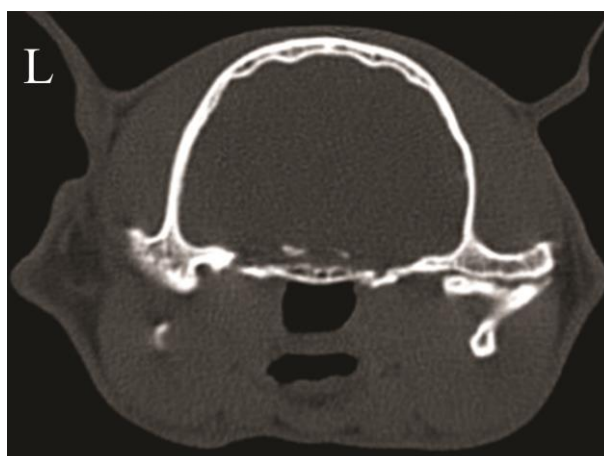جدول ۴. فراوانی عوارض TMJ در سنین مختلف سگ (بر اساس عارضه).

عارضه سن	استئوآرتروز	شکستگی	دررفتگی		آنکیلوز	استئوکندروز	دیسپلازی	جمع
			کامل	ناقص				
زیر یک سال	۲	۱۴	۳	۳	-	۲	-	۲۴
	(۴/۸۸)	(۳۴/۱۵)	(۷/۳۲)	(۷/۳۲)	-	(۴/۸۸)	-	(۵۸/۵۴)
	(درصد)	(درصد)	(درصد)	(درصد)		(درصد)		(درصد)
بین یک تا پنج و مساوی پنج سال	-	۶	۱	-	۱	۲	-	۱۰
	-	(۱۴/۶۳)	(۲/۴۴)	-	(۲/۴۴)	(۴/۸۸)	-	(۲۴/۳۹)
		(درصد)	(درصد)		(درصد)	(درصد)		(درصد)
بزرگتر از پنج سال	۱	۴	-	-	-	-	۲	۷
	(۲/۴۴)	(۹/۷۶)	-	-	-	-	(۴/۸۸)	(۱۷/۰۷)
	(درصد)	(درصد)					(درصد)	(درصد)
جمع	۳	۲۴	۴	۳	۱	۴	۲	۴۱
	(۷/۳۲)	(۵۸/۵۴)	(۹/۷۶)	(۷/۳۲)	(۲/۴۴)	(۹/۷۶)	(۴/۸۸)	(۱۰۰)
	(درصد)	(درصد)	(درصد)	(درصد)	(درصد)	(درصد)	(درصد)	(درصد)
۷ (۱۷/۰۷ درصد)								
P Value	۰/۶۳	۰/۹۷	۰/۱۱	۰/۴۱	۰/۵۵	۰/۱۶		

و سپس دررفتگی و بعد از آن استئوآرتروز بود. عارضه آنکیلوز بیشتر در گربه‌ها و عارضه استئومیلیت فقط در گربه‌ها دیده شد. همچنین عارضه استئوکندروز و دیسپلازی فقط در سگ‌ها مشاهده گردید (جدول ۱، ۲). عارضه استئوآرتروز در گربه‌ها بیشتر در ماده‌ها و عارضه شکستگی و دررفتگی بیشتر در نرها مشاهده شد. عارضه آنکیلوز هم در نرها و هم در ماده‌ها تقریباً برابر و عارضه استئومیلیت فقط در یک گربه ماده دیده شد (جدول ۱). عارضه استئوآرتروز در سگ‌ها فقط در ماده‌ها و عارضه شکستگی و دررفتگی بیشتر در سگ‌های نر مشاهده گردید. عارضه استئوکندروز به تعداد برابر در نرها و ماده‌ها و عارضه دیسپلازی فقط در نرها دیده شد. عارضه آنکیلوز نیز فقط در سگ‌های نر مشاهده شد (جدول ۲). در گربه‌ها عارضه استئوآرتروز بیشتر در سنین بین ۱ تا ۵ سالگی و عارضه شکستگی بیشتر در سنین زیر ۱ سالگی، عارضه دررفتگی کامل و ناقص بیشتر در سنین زیر ۱ سالگی، عارضه آنکیلوز بیشتر در سنین بین ۱ تا ۵ سالگی و استئومیلیت در سن بالای ۵ سال دیده شد (جدول ۳). در سگ‌ها استئوآرتروز بیشتر در زیر ۱ سالگی (احتمالاً به صورت ثانویه و همراه با سایر عوارض مفصل TMJ)، عارضه شکستگی بیشتر در سنین کمتر و مساوی ۱ سالگی، عارضه دررفتگی کامل و ناقص بیشتر در سنین زیر ۱ سالگی، عارضه استئوکندروز هم در نابالغین و زیر ۱ سالگی و هم در بالغین بین ۱ تا ۵ سالگی و عارضه دیسپلازی در سنین بالای ۵ سالگی دیده شد (جدول ۴).

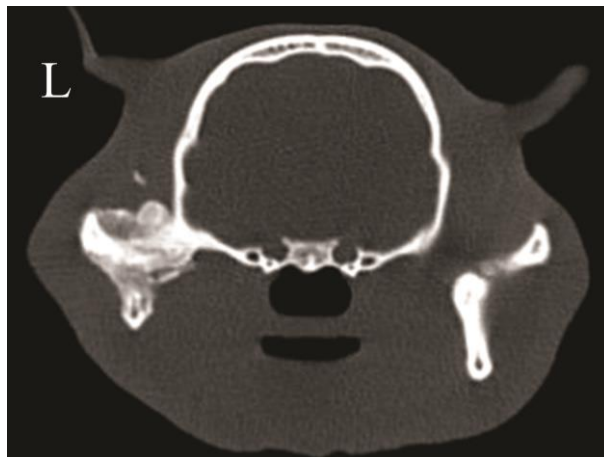

تصویر ۱. شکستگی و دررفتگی کامل مفصل فکی-گیجگاهی در یک سگ. پیکان سفید نشان دهنده شکستگی زائده گونه‌ای و دررفتگی کامل سمت راست و نوک پیکان سفید نشان دهنده شکستگی قسمت میانی کندیل فک پایین می‌باشد.

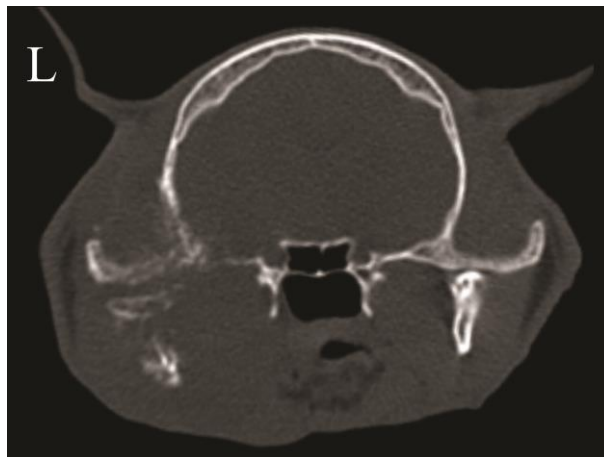

تصویر ۲. استئوآرتروز مفصل فکی-گیجگاهی در یک گربه. تنگ شدن فضای مفصلی در سطح میانی مفصل راست به همراه تغییرات دژنراتیو کندیل فک پایین و اسکروتیک شدن استخوان زیر غضروف و همچنین تغییر شکل (remodeling) سطح جانبی مفصل دیده می‌شود.

در مطالعه حاضر شکستگی در TMJها به صورت مجزا و همچنین همراه با سایر عوارض و بیشتر با عارضه دررفتگی مشاهده شد. همچنین نتایج نشان داد که دررفتگی کامل و ناقص اغلب همزمان با شکستگی اتفاق افتاده است. دررفتگی کامل همراه با عارضه آنکیلوز و دررفتگی ناقص همراه با استئوآرتروز و استئوکندروز نیز مشاهده شد. عارضه استئوآرتروز به تنهایی یا همراه با عارضه شکستگی، دررفتگی ناقص، آنکیلوز و استئوکندروز مشاهده شدند. عارضه آنکیلوز در یک گربه به صورت مجزا در هر دو مفصل و در سایر گربه‌ها همراه با عارضه استئوآرتروز، شکستگی و عارضه دررفتگی کامل رخ داده و در یک قلاده سگ نیز این عارضه همراه با شکستگی دیده شد. استئوکندروز به شکل مجزا از سایر عوارض و به صورت دوطرفه در یک مورد سگ رخ داده و همراه با سایر عوارض مثل استئوآرتروز، شکستگی و دررفتگی ناقص در سایر سگ‌ها دیده شد. همچنین دیسپلازی فقط در یک قلاده سگ به صورت مجزا و دوطرفه دیده شد. استئومیلیت نیز در یک مورد گربه همزمان با شکستگی کندیل فک پایین مشاهده شد. تصاویر عرضی سی‌تی‌اسکن از مفاصل فکی-گیجگاهی که با عوارض شکستگی، دررفتگی، استئوآرتروز، آنکیلوز و استئومیلیت درگیر بوده‌اند در تصاویر ۱،۲،۳،۴ آورده شده‌اند.



تصویر ۳. آنکیلوز مفصل فکی- گیجگاهی چپ در یک گربه. ساختار مفصلی و سطوح آن نامشخص و از بین رفته است.



تصویر ۴. استئومیلیت مفصل فکی- گیجگاهی چپ در یک گربه. تورم بافت نرم به همراه واکنش تخریبی (لیزه‌های کانونی) و همچنین واکنش پرولیفراسیون فعال در استخوان فک پایین و استخوان گیجگاهی در سمت چپ به خوبی قابل مشاهده است.

بحث

تاکنون مطالعه‌ای در خصوص یافته‌های سی‌تی‌اسکن اختلالات مفصل فکی- گیجگاهی و فراوانی این عوارض در سگ‌ها و گربه‌ها در ایران صورت نگرفته است. با توجه به اهمیت مفصل فکی- گیجگاهی در زندگی سگ‌ها و گربه‌ها، مطالعه حاضر به منظور ارزیابی سی‌تی‌اسکن اختلالات مفصل TMJ در بیمارستان تخصصی حیوانات کوچک دانشکده دامپزشکی دانشگاه تهران انجام شد. هدف از انجام مطالعه حاضر، ارائه آماره دقیق از اختلالات TMJ و بررسی فراوانی شیوع این عوارض بر اساس یافته‌های سی‌تی‌اسکن در سگ‌ها و گربه‌ها می‌باشد. این مطالعه نشان داد با این که تعداد تصاویر سی‌تی از مجموعه سگ‌ها بیشتر از گربه‌ها بود ولی درصد ابتلا به عوارض مفصل فکی- گیجگاهی در گربه‌ها بیشتر از سگ‌ها می‌باشد. این یافته با مطالعه Arzi و همکاران در سال ۲۰۱۳ که در بیمارستان آموزشی دامپزشکی دانشگاه کالیفرنیا انجام شد (۱۲)، هم‌خوانی دارد زیرا با این که تعداد تصاویر سی‌تی بررسی شده از مجموعه در سگ‌ها بیشتر از گربه‌ها بوده است اما درصد ابتلا به اختلالات مفصلی در گربه‌ها بیشتر از سگ‌ها گزارش شده است (در سگ‌ها ۲۸/۸۷ درصد و در گربه‌ها ۴۰/۴۸ درصد). به نظر می‌رسد دلایل مختلفی از جمله زیاد بودن جمعیت به نظر می‌رسد دلایل مختلفی از جمله زیاد بودن جمعیت گربه‌های ولگرد و بی سرپرست در مقایسه با سگ‌ها و همچنین شرایط نامناسب محل زندگی گربه‌های ولگرد و قرار گرفتن در معرض خطرات مختلفی از جمله تصادف و سقوط از ارتفاع و... باعث شده است که درصد درگیری و اختلالات مفصل فکی- گیجگاهی در گربه‌ها بیشتر از سگ‌ها باشد. همچنین در مطالعه حاضر بیان شده است که اختلالات مفصل فکی- گیجگاهی اغلب به صورت ترکیبی از چند عارضه مشاهده می‌شود. در مطالعه حاضر عوارض در مفاصل به صورت مجزا یعنی فقط یک عارضه خاص یا همراه

در ترکیب با سایر عوارض مفصلی مشاهده شد. در گربه‌ها و همچنین سگ‌ها بیشتر عوارض به صورت مجزا دیده شد، اگرچه عوارض مفصل فکی-گیجگاهی می‌تواند به صورت همراه با سایر عوارض هم رخ دهند. در مطالعه حاضر به نظر در گربه‌ها و سگ‌ها تعداد نرهای مبتلا به عوارض مفاصل فکی-گیجگاهی بیشتر از ماده‌ها بود. با توجه به عدم ارائه آمار دقیق از تأثیر جنسیت بر روی عوارض مفصل TM در مطالعات سایر محققین، یافته به دست آمده از مطالعه حاضر می‌تواند زمینه‌ای برای مطالعات بعدی در جهت رد یا اثبات این یافته ایجاد نماید. در بین اختلالات تشخیص داده شده، بیشترین فراوانی را عارضه شکستگی در گربه‌ها و همچنین سگ‌ها نشان داد. بعد از عارضه شکستگی، در گربه‌ها و سگ‌ها بیشترین فراوانی در عارضه دررفتگی (کامل و ناقص) دیده شد و بعد از این دو عارضه، استئوآرتروز در گربه‌ها و در سگ‌ها بیشترین فراوانی را داشت. در رتبه بعدی از نظر فراوانی در گربه‌ها، عارضه آنکیلوز و سپس عارضه استئومیلیت مشاهده شد. همچنین در سگ‌ها عارضه استئوکندروز و عارضه دیسپلازی و بعد از آن عارضه آنکیلوز در رتبه‌های بعدی بودند. بسیاری از مطالعات انجام شده بر روی اختلالات مفصل فکی-گیجگاهی در سگ‌ها و گربه‌ها گزارش‌های منفرد و در خصوص یک عارضه خاص بوده یا این که فقط بر روی علائم بالینی بیماران متمرکز شده است. در مطالعه Arzi و همکاران در سال ۲۰۱۳ شایع‌ترین اختلال مفصل فکی-گیجگاهی در سگ‌ها استئوآرتروز و شایع‌ترین اختلال در مفصل فکی-گیجگاهی گربه‌ها شکستگی و به دنبال آن به عنوان دومین اختلال شایع، استئوآرتروز TMJ گزارش گردیده است. مطالعه حاضر نشان داد که در گربه‌ها و سگ‌ها، رتبه اول فراوانی اختلالات مفصلی، شکستگی‌ها بوده و پس از شکستگی‌ها بیشترین فراوانی، دررفتگی‌های مفصلی می‌باشند. با توجه به مطالعه Arzi و همکاران در سال ۲۰۱۳ استئوآرتروز در قسمت میانی مفصل فکی-گیجگاهی بیشتر از سطح جانبی آن مشاهده گردید. در مطالعه حاضر عارضه استئوآرتروز در گربه‌ها در جنس ماده ($P=0/0005$) و عارضه شکستگی در گربه‌ها در جنس نر ($P=0/0005$) بیشتر وجود داشت. همچنین عارضه استئوآرتروز در سگ‌ها فقط در ماده‌ها ($P=0/03$) دیده شد. در مطالعه Arzi و همکاران در سال ۲۰۱۳ ارتباط معنی‌داری بین استئوآرتروز با جنس، سن و وزن بدن گزارش نشد. در مطالعه حاضر، بین عوارض TMJ با سن سگ‌ها و گربه‌ها رابطه معنی‌داری دیده نشد. لازم به ذکر است که در مطالعه حاضر به منظور تشخیص دقیق عوارض مفصل فکی-گیجگاهی مانند دیسپلازی مفصلی از یافته‌های Villamizar-Martinez و همکاران در سال ۲۰۱۶ و همچنین یافته‌های Delesalle و همکاران در سال ۲۰۲۱ استفاده شد (۱۹، ۲۰). در مقایسه مطالعه حاضر با مطالعات Maas و Theys در سال ۲۰۰۷، Zavodovskaya و همکاران در سال ۲۰۲۰، Strøm و همکاران در سال ۲۰۱۶ این نکته حائز اهمیت است که به علت عدم ثبت علائم بالینی دقیق در تاریخچه موارد ارجاعی به بیمارستان، مانند ناتوانی کامل در باز کردن دهان و یا کاهش شدید دامنه حرکتی مفصل فکی-گیجگاهی، نمی‌توان در خصوص آنکیلوز کاذب نتایج دقیق عنوان نمود (۱۷، ۲۱، ۲۲)؛ بنابراین در صورت مشاهده درگیری مفصل TMJ در تصاویر توموگرافی می‌توان ناتوانی در باز کردن دهان را احتمالاً به آنکیلوز مفصلی به صورت حقیقی نسبت داد. شایان ذکر است که در خصوص آنکیلوز خارج مفصلی یا کاذب به واسطه عدم ثبت علائم بالینی در تاریخچه کیس‌های ارجاعی، نمی‌توان به صورت دقیق نتایجی را عنوان نمود.

نتیجه‌گیری نهایی: با توجه به ساختار و نقش مهم مفصل فکی-گیجگاهی لازم است در تهیه تصاویر از ناحیه سر به این ناحیه و اختلالات احتمالی آن توجه بیشتری داشت. سی‌تی‌اسکن روش بسیار مناسبی برای ارزیابی مفصل فکی-گیجگاهی می‌باشد و بهتر است برای بررسی این ناحیه بیشتر از سی‌تی‌اسکن استفاده شود. با توجه به این که شایع‌ترین بیماری مفصل فکی-گیجگاهی بر اساس مطالعه حاضر شکستگی و سپس دررفتگی بود، نگهداری بهتر و شرایط زندگی مناسب برای سگ‌ها و گربه‌ها به منظور کم شدن خطر احتمالی صدمات ناشی از تروما و تصادفات توصیه اکید می‌شود. از آن جایی که در ایران مطالعات جامعی در ارتباط با اختلالات این مفصل در حوزه دامپزشکی صورت نگرفته است پیشنهاد می‌شود پژوهش‌هایی در خصوص علائم بالینی، تشخیص و درمان اختلالات مفصل فکی-گیجگاهی چه به صورت جراحی و چه به صورت درمان دارویی انجام پذیرد. که در این راستا می‌توان از تکنیک CBCT و MRI نیز در کنار یافته‌های توموگرافی کامپیوتری به منظور ارزیابی دقیق‌تر استفاده نمود.

سپاسگزاری

بدین وسیله نویسندگان مقاله بر خود لازم می‌دانند که از همکاری دستیاران و کارکنان بخش رادیولوژی بیمارستان تخصصی حیوانات کوچک دانشکده دامپزشکی دانشگاه تهران کمال تشکر و قدردانی را ابراز نمایند.

تعارض منافع

بین نویسندگان تعارض در منافع گزارش نشده است.

References

1. Lin AW, Vapniarsky N, Cissell DD, Verstraete FJM, Lin CH, Hatcher DC, Arzi B. The temporomandibular joint of the domestic dog (*Canis lupus familiaris*) in health and disease. *J Comp Pathol*. 2018;161:55-67. doi: [10.1016/j.jcpa.2018.05.001](https://doi.org/10.1016/j.jcpa.2018.05.001) PMID: [30173858](https://pubmed.ncbi.nlm.nih.gov/30173858/)
2. Murphy MK, MacBarb RF, Wong ME, Athanasiou KA. Temporomandibular joint disorders: a review of etiology, clinical management, and tissue engineering strategies. *Int J Oral Maxillofac Implants*. 2013;28(6):e393-414. doi: [10.11607/jomi.te20](https://doi.org/10.11607/jomi.te20) PMID: [24278954](https://pubmed.ncbi.nlm.nih.gov/24278954/)
3. Rashed F. A comparative study of the dentition and temporomandibular joint anatomy and histology adult dogs. *Biol Syst Open Access*. 2015;4(147): 2. doi: [10.4172/2329-6577.1000147](https://doi.org/10.4172/2329-6577.1000147)
4. Rashed F, Soliman S. A Comparative Study of the Dentition and Temporomandibular Joint Anatomy and Histology of young Dogs. *E D J*. 2015;61(3):3055.
5. Herring SW. TMJ anatomy and animal models. *J Musculoskeletal Neuronal Interactions*. 2003;3(4):391-4; discussion 406-7. PMID: [15758330](https://pubmed.ncbi.nlm.nih.gov/15758330/)
6. Willard VP, Arzi B, Athanasiou KA. The attachments of the temporomandibular joint disc: a biochemical and histological investigation. *Arch Oral Biol*. 2012;57(6):599-606. doi: [10.1016/j.archoralbio.2011.10.004](https://doi.org/10.1016/j.archoralbio.2011.10.004) PMID: [22129470](https://pubmed.ncbi.nlm.nih.gov/22129470/)
7. Kealy JK, McAllister H, Graham JP. *Diagnostic Radiology and Ultrasonography of the Dog and Cat*. 5th ed. Elsevier Health Sciences. US. 2010.p.447-454.
8. Schwarz T, Saunders J. *Veterinary Computed Tomography*. 1st ed. Blackwell Sciences Ltd. UK. 2011.p.125-136.
9. Thrall DE. *Textbook of Veterinary Diagnostic Radiology*. 7th ed. Elsevier Health Sciences. US. 2017.p.193-196.
10. Baljit S. Dyce, Sack, and Wensing's textbook of veterinary anatomy. 5th ed. Elsevier Health Sciences. China; 2017.
11. Evans HE, DeLahunta. A Ligaments and joints of the skull. In: HE Evans, A DeLahunta, editors. 4th ed. *Miller's Anatomy of the Dog*. Elsevier Saunders. St. Louis. 2012.p.161-163.
12. Arzi B, Cissell DD, Verstraete FJ, Kass PH, DuRaine GD, Athanasiou KA. Computed tomographic findings in dogs and cats with temporomandibular joint disorders: 58 cases (2006–2011). *J Am Vet Med Assoc*. 2013;242(1):69-75. doi: [10.2460/javma.242.1.69](https://doi.org/10.2460/javma.242.1.69) PMID: [23234284](https://pubmed.ncbi.nlm.nih.gov/23234284/)
13. Schwarz T, Weller R, Dickie AM, Konar M, Sullivan M. Imaging of the canine and feline temporomandibular joint: a review. *Vet Radiol Ultrasound*. 2002;43(2):85-97. doi: [10.1111/j.1740-8261.2002.tb01656.x](https://doi.org/10.1111/j.1740-8261.2002.tb01656.x) PMID: [11954819](https://pubmed.ncbi.nlm.nih.gov/11954819/)
14. Gemmill T. Conditions of the temporomandibular joint in dogs and cats. *In practice*. 2008;30(1):36-43.
15. Gatineau M, El-Warrak AO, Marretta SM, Kamiya D, Moreau M. Locked jaw syndrome in dogs and cats: 37 cases (1998–2005). *J Vet Dent*. 2008;25(1):16-22. doi: [10.1177/089875640802500106](https://doi.org/10.1177/089875640802500106) PMID: [18512621](https://pubmed.ncbi.nlm.nih.gov/18512621/)
16. Meomartino L, Fatone G, Brunetti A, Lamagna F, Potena A. Temporomandibular ankylosis in the cat: a review of seven cases. *J Small Anim Pract*. 1999;40(1):7-10. doi: [10.1111/j.1748-5827.1999.tb03245.x](https://doi.org/10.1111/j.1748-5827.1999.tb03245.x) PMID: [10092035](https://pubmed.ncbi.nlm.nih.gov/10092035/)
17. Strøm PC, Arzi B, Cissell DD, Verstraete FJ. Ankylosis and pseudoankylosis of the temporomandibular joint in 10 dogs (1993–2015). *Vet Comp Orthop and Traumatol*. 2016;29(5):409-15. doi: [10.3415/VCOT-15-11-0189](https://doi.org/10.3415/VCOT-15-11-0189) PMID: [27439984](https://pubmed.ncbi.nlm.nih.gov/27439984/)
18. Lantz GC. Intermittent open-mouth locking of the temporomandibular joint in a cat. *J Am Vet Med Assoc*. 1987;190(12):1574. PMID: [3610768](https://pubmed.ncbi.nlm.nih.gov/3610768/)
19. Delesalle Q, Lopes AM, Gawor JP, Zani D, Pereira HM, Mestrinho LA. Comparative morphometry of the temporomandibular joint in brachycephalic and mesocephalic cats using multislice CT and cone-beam CT. *J Feline Med Surg*. 2021;23(6):507-512. doi: [10.1177/1098612X20960657](https://doi.org/10.1177/1098612X20960657) PMID: [33030097](https://pubmed.ncbi.nlm.nih.gov/33030097/)
20. Villamizar-Martinez L A, Villegas CM, Gioso MA, Reiter AM, Patricio GC, Pinto AC. Morphologic and morphometric description of the temporomandibular joint in the domestic dog using computed tomography. *J Vet Dent*. 2016;33(2):75-82. doi: [10.1177/0898756416660008](https://doi.org/10.1177/0898756416660008) PMID: [28326983](https://pubmed.ncbi.nlm.nih.gov/28326983/)
21. Maas CP HJ, Theyse LFH. Temporomandibular joint ankylosis in cats and dogs. *Vet Comp Orthop Traumatol*. 2007;20(3):192-7. PMID: [17846685](https://pubmed.ncbi.nlm.nih.gov/17846685/)
22. Zavodovskaya R, Vapniarsky N, Garcia T, Verstraete FJM, Hatcher DC, Arzi B. Intra- and extra-articular features of temporomandibular joint ankylosis in the cat (*Felis catus*). *J Comp Pathol*. 2020;175:39-48. doi: [10.1016/j.jcpa.2019.12.006](https://doi.org/10.1016/j.jcpa.2019.12.006) PMID: [32138841](https://pubmed.ncbi.nlm.nih.gov/32138841/)