



مطالعه استریولوژیکی حجم اووسیت و فولیکول تخمدانی موالید بالغ رت‌ها در دوره‌های مختلف پیرا زایشی و شیرواری در شرایط مسمومیت با سرب

ساره نجف‌اسعدی^۱، حسن مروتی^۲، جواد صادقی‌نژاد^۲، احسان رومیانی^۱

^۱ دانش‌آموخته دانشکده دامپزشکی دانشگاه تهران، تهران، ایران
^۲ گروه علوم پایه، دانشکده دامپزشکی دانشگاه تهران، تهران، ایران

تاریخ دریافت: ۹ مهر ماه ۱۴۰۱، تاریخ پذیرش: ۱۲ آذر ماه ۱۴۰۱

doi 10.22059/jvr.2022.336856.3226



20.1001.1.20082525.1401.77.4.5.6

چکیده

زمینه مطالعه: آلودگی محیط زیست با فلزات سنگین در پی افزایش تولیدات صنعتی مشکلاتی را در زندگی موجودات زنده ایجاد کرده است. سرب قادر به نفوذ در اندام‌های نرم بدن می‌باشد و با رسوب در آن‌ها می‌تواند در عملکردشان اختلالاتی ایجاد کند. همچنین سرب با عبور از سد خونی-جفتی وارد بدن جنین شده و یا از طریق شیر مادر به نوزاد منتقل می‌شود.

هدف: مطالعه حاضر جهت بررسی اثر آلودگی سرب با دوز پایین در مادر، بر حجم متوسط اووسیت فولیکول و حجم متوسط فولیکول موالید بالغ با استفاده از تکنیک استریولوژی در مدل حیوانی رت انجام شد.

روش کار: موش‌های صحرایی، نژاد ویستار، به صورت تصادفی به پنج گروه تقسیم‌بندی شدند که شامل یک گروه کنترل و چهار گروه تجربی پیش‌آبستنی، آبستنی، شیرواری و پیش‌آبستنی-آبستنی-شیرواری بود. گروه کنترل آب آشامیدنی به همراه ۰/۵ میلی‌لیتر اسیداستیک گلاسیال را در دسترس داشتند. گروه‌های تجربی استات سرب به میزان ۰/۲ درصد به همراه ۰/۵ میلی‌لیتر اسیداستیک گلاسیال را از طریق آب آشامیدنی، در دوره‌های مختلف (گروه پیش‌آبستنی ۳۰ روز قبل از جفت‌گیری، گروه آبستنی ۲۱ روز دوره آبستنی، گروه شیرواری طی ۲۱ روز دوره شیردهی و گروه پیش‌آبستنی-آبستنی-شیرواری از ۳۰ روز قبل از جفت‌گیری تا انتهای دوره شیرواری) دریافت کردند. در روز ۶۵ام بعد از تولد، تمام موالید در آزمایشگاه آسان‌کشی و تخمدان چپ آن‌ها جهت مطالعات استریولوژی جمع‌آوری شد.

نتایج: حجم متوسط اووسیت در فولیکول‌های مقدماتی، اولیه تک‌لایه، اولیه چندلایه و آنترال در گروه شیرواری نسبت به گروه کنترل و سایر گروه‌های تجربی افزایش یافت ($P < 0.05$). همچنین حجم متوسط فولیکول مقدماتی و اولیه تک‌لایه در گروه شیرواری نسبت به گروه‌های کنترل و تجربی افزایش یافت ($P < 0.05$).

نتیجه‌گیری نهایی: نتایج مطالعه حاکی از آن بود که مواجهه مادر با سرب با دوز پایین در دوره شیرواری موجب افزایش حجم متوسط اووسیت فولیکول و حجم متوسط فولیکول‌های در حال رشد می‌شود.

کلمات کلیدی: استریولوژی، سرب، حجم اووسیت، حجم فولیکول، موش صحرایی

کپی‌رایت © تحقیقات دامپزشکی: دسترسی آزاد؛ کپی‌برداری، توزیع و نشر برای استفاده کامل با ذکر منبع آزاد است.

ناشر: مؤسسه انتشارات دانشگاه تهران.

نویسنده مسئول: حسن مروتی، گروه علوم پایه، دانشکده دامپزشکی دانشگاه تهران، تهران، ایران

مقدمه

در دوزهای بسیار پایین نیز می‌تواند اختلالاتی در ارگان‌ها و اندام‌های بدن ایجاد کند (۱). از جمله کاربردهای سرب در صنایع امروزی می‌توان به اتومبیل‌سازی، نظامی، تولید ضدزنگ، تهیه باتری، بنزین‌های حاوی سرب و ... اشاره کرد که موجب می‌شود افراد بویژه کارگران در مواجهه مستقیم و یا غیرمستقیم

فلزات سنگین عوارض متعددی را در ارگان‌های مختلف بدن پستانداران ایجاد می‌کنند. رشد جمعیت، افزایش صنعتی شدن جوامع و تردد وسایل نقلیه موتوری را می‌توان از جمله عوامل انتشار فلزات سنگین در محیط زیست دانست. سرب یک فلز بسیار سمی است که در محیط زیست به وفور یافت می‌شود و

افزایش تعداد فولیکول‌های آترتیک می‌شود اما تغییر معنی‌داری در تعداد فولیکول‌ها ایجاد نمی‌کند (۱۱).

با توجه به گسترش روزافزون آلودگی با سرب در جامعه کنونی تلاش‌های بسیاری برای کاهش آلودگی مادران، زنان باردار و کودکان صورت گرفته است، اما اجتناب از در معرض قرار گرفتن سرب تقریباً غیرممکن می‌باشد. هدف از مطالعه حاضر بررسی اثر آلودگی سرب با دوز پایین در مادر بر روی تکوین تخمدان موالید با استفاده از تکنیک استریولوژی در مدل حیوانی رت می‌باشد که براساس مطالعات حاضر تاکنون انجام نشده است. نتایج مطالعه حاضر می‌تواند در ارزیابی کمی تغییرات بافت تخمدان متعاقب مسمومیت با سرب و اتخاذ روش‌های مناسب جهت محافظت مادران از مسمومیت با سرب و اثرات آن بر تخمدان موالید مفید باشد.

مواد و روش کار

در مطالعه حاضر، رت‌های نر و ماده بالغ نژاد ویستار از انیستیتو پاستور خریداری شدند و در آزمایشگاه جنین‌شناسی و بافت‌شناسی دانشکده دامپزشکی دانشگاه تهران با حفظ شرایط استاندارد (۱۲ ساعت روشنایی، ۱۲ ساعت تاریکی، دمای ۲۶-۲۰ درجه سانتی‌گراد و آب و غذای کافی) نگهداری شدند. جهت از بین رفتن استرس احتمالی ناشی از تغییر محل زندگی، رت‌ها به مدت یک هفته با شرایط مذکور نگهداری شدند تا به محیط جدید عادت کنند. در تمام مراحل مطالعه موازین اخلاقی نگهداری و استفاده از حیوانات آزمایشگاهی رعایت شد. انجام این طرح با شماره ثبت ۳۰۰۲۹/۶/۱۷ مورد تأیید قرار گرفت. برای جفت‌گیری، در هر قفس به‌ازای هر حیوان نر، دو حیوان ماده در نظر گرفته شد و پس از گذشت ۱۲ ساعت از جفت‌گیری، پلاک واژنی (Vaginal plaque) مورد بررسی قرار گرفت. همچنین از واژن رت‌های ماده به‌وسیله سوآپ اسمیر تهیه و سپس با انوزین رنگ‌آمیزی و در زیر میکروسکوپ بررسی شد تا در صورت مشاهده اسپرم، آن روز به عنوان روز صفر آبستنی در نظر گرفته شود ($P=0$). پس از جداسازی رت‌های بارور، آن‌ها به صورت تصادفی در پنج گروه مختلف قرار گرفتند. مادران تمام موالید گروه‌های تجربی، استات سرب را به صورت ۰/۲ درصد در آب آشامیدنی دریافت کردند. جهت جلوگیری از رسوب استات سرب از اسیداستیک گلاسیال استفاده شد (۱۴-۱۲). گروه‌ها شامل گروه کنترل: رت مادر به آب آشامیدنی

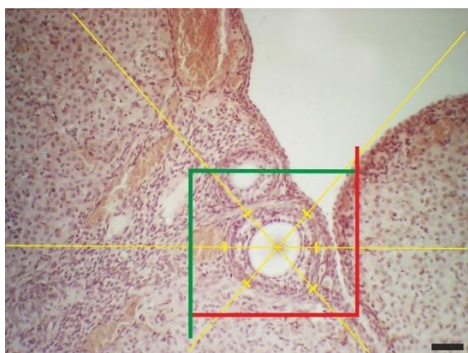
با سرب قرار گیرند (۲). Garu و همکاران در سال ۲۰۱۱ و Rafati Rahimzadeh و همکاران در سال ۲۰۱۵ بیان کردند که فلزات سنگین قادر هستند از غشاء سلول عبور کنند و با تجمع در بافت‌های نرم از جمله تخمدان، موجب اختلال در عملکرد فیزیولوژی، تغییرات بافتی، تغییر در رشد فولیکول‌ها و کم و زیاد شدن دوره تخمک‌گذاری آن‌ها شوند (۳،۴). ساختمان کروی یا بیضی شکل تخمدان‌ها از دو ناحیه قشری و مرکزی تشکیل شده است. ناحیه مرکزی شامل بافت همبند فیبروزی متراکم و عروق خونی است در حالی که ناحیه قشری دارای انواع فولیکول‌های در حال رشد، جسم زرد، بافت بینابینی و عروق خونی می‌باشد. فولیکول‌ها در بخش قشری تخمدان قرار گرفته و هسته اووسیت‌ها دارای کروماتین و یک هسته مشخص می‌باشد. زونا پلوسیدا در اطراف اووسیت حضور داشته و توسط لایه گرانولوزا احاطه شده است. لایه‌های تک داخلی و خارجی نیز لایه گرانولوزا را احاطه می‌کنند (۵). Waseem و همکاران در سال ۲۰۱۴ گزارش کردند که مواجهه با استات سرب سبب کاهش مقدار فولیکول‌های تخمدانی اولیه و بالغ در موش‌های نژاد Balbc شد (۶). Patriarca و همکاران در سال ۲۰۰۰، Antonio-Garcia و Masso-Gonzalez در سال ۲۰۰۸، Dumitrescu و همکاران در سال ۲۰۱۵، نشان دادند که سرب توانایی عبور از سد خونی-جفتی را دارد و بدین طریق سبب تأخیر در تکوین جنین می‌شود و اثرات تراتوژنیک در آن ایجاد می‌کند. آن‌ها در ادامه بیان کردند که تجمعات سرب در بافت‌های تخمدان، لوله‌های رحمی و رحم موجب تغییرات بافتی، تغییر مراحل تکوین فولیکول و نابرابری می‌شود؛ همچنین آلودگی مادر به سرب از طریق شیر به نوزادان قابل انتقال است (۷-۹).

Bassit و همکاران در سال ۲۰۲۰، با مطالعه اثر سمیت سرب با دوز ۶۴۰ میلی‌گرم بر کیلوگرم بر تکامل تخمدان، از روز ۱۰ام آبستنی تا ۲۱ روز بعد از تولد، بیان کردند که سرب سبب کاهش اندازه تخمدان، بی‌نظمی در بافت پوششی، آسیب انواع فولیکول‌ها، تخریب سلول‌های گرانولوزا و کوچک شدن هسته تخمک می‌شود (۱۰). Sodani در سال ۲۰۱۷ اثرات مضر استات سرب بر بافت تخمدان موش‌های آلبینو به روش استریولوژی را بررسی و نشان داد که مصرف استات سرب با دوز پایین سبب تغییرات هیستوپاتولوژیک از قبیل دژنره شدن اووسیت، ناحیه شفاف، تغییرات دژنراتیو سلول‌های تاجی و

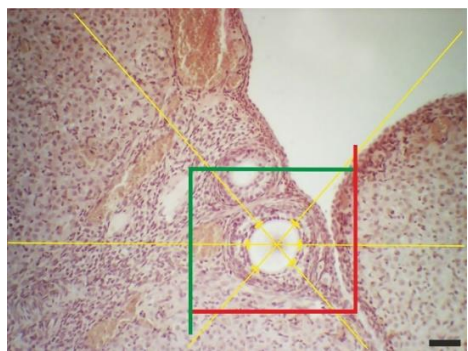
میکرومتر تهیه و با هماتوکسیلین و ائوزین رنگ آمیزی شدند. از برش‌های بافتی تهیه شده به منظور انجام استریولوژی، تصاویری با میکروسکوپ نوری مدل Jenamed2 تهیه شد. تصاویر با استفاده از نرم‌افزار Axiovision مورد تجزیه و تحلیل قرار گرفتند (تصویر ۱.۲). حجم متوسط فولیکول‌های آنترال و پره‌آنترال و حجم متوسط اووسیت‌های آن‌ها با استفاده از روش‌های نوکلئاتور و فرمول ۱ محاسبه شدند. در این فرمول I بیانگر متوسط شعاع‌های فولیکول و اووسیت از مرکز هسته و V نشان‌دهنده حجم متوسط فولیکول و اووسیت می‌باشد (۱۵). آنالیز نتایج به دست آمده با استفاده از نرم‌افزار SPSS نسخه ۲۴ انجام شد. برای آنالیز آماری از آزمون کولموگروف - اسمیرنوف استفاده شد. در صورت توزیع نرمال داده‌ها، از آزمون‌های آماری پارامتری آنووا یک‌طرفه و آزمون تکمیلی توکی و در صورت توزیع غیرنرمال داده‌ها از آزمون‌های آماری غیرپارامتری کروسکال والیس و من‌ویتنی برای مقایسه بین گروه‌ها استفاده و مقدار $P < 0.05$ به عنوان معیار معنی‌داری در نظر گرفته شد.

$$V=4/3\pi l^3$$

فرمول ۱



تصویر ۱. محاسبه حجم متوسط فولیکول در فولیکول اولیه چندلایه با استفاده از روش نوکلئاتور (مقیاس: ۵۰ میکرو متر).



تصویر ۲. محاسبه حجم متوسط اووسیت در فولیکول اولیه چندلایه با استفاده از روش نوکلئاتور (مقیاس: ۵۰ میکرو متر).

نرمال (۱ لیتر آب + ۰/۵ میلی‌لیتر/لیتر اسیداستیک گلاسیال) در دوران قبل آبستنی، آبستنی و شیرواری دسترسی داشت. تعداد رت‌های موالید گروه کنترل ۵ عدد بود.

۱- رت مادر با استات سرب ۰/۲ درصد یا ۲ گرم + ۱ لیتر آب آشامیدنی + ۰/۵ میلی‌لیتر/لیتر اسیداستیک گلاسیال به مدت ۳۰ روز قبل از جفت‌گیری تیمار شد. تعداد رت‌های موالید گروه پیش‌آبستنی ۳ عدد بود.

۲- گروه آبستنی: رت مادر در طول دوره ۲۱ روز با استات سرب ۰/۲ درصد یا ۲ گرم + ۱ لیتر آب آشامیدنی + ۰/۵ میلی‌لیتر/لیتر اسیداستیک گلاسیال تیمار شد. تعداد رت‌های موالید این گروه ۴ عدد بود.

۳- گروه شیرواری: رت مادر در طی ۲۱ روز دوره شیرواری با استات سرب ۰/۲ درصد یا ۲ گرم + ۱ لیتر آب آشامیدنی + ۰/۵ میلی‌لیتر/لیتر اسیداستیک گلاسیال تیمار شد. تعداد موالید این گروه ۴ عدد بود.

۴- گروه پیش‌آبستنی-آبستنی-شیرواری: رت مادر ۳۰ روز قبل از آبستنی تا انتهای دوره شیرواری (به مدت ۷۲ روز) با استات سرب ۰/۲ درصد یا ۲ گرم + ۱ لیتر آب آشامیدنی + ۰/۵ میلی‌لیتر/لیتر اسیداستیک گلاسیال تیمار شد. تعداد موالید این گروه ۵ عدد بود.

پس از پایان دوره شیرواری یعنی ۲۱ روز بعد از تولد، موالید از رت‌های مادر جدا و جنس‌های نر و ماده نیز از هم جدا شدند. رت‌های ماده جهت رسیدن به بلوغ تا پایان روز ۶۵ام نگهداری شدند. سپس رت‌های موالید ماده با استفاده از ۳۰۰ میلی‌گرم/کیلوگرم بر وزن بدن کتامین ۱۰ درصد (شرکت آلفاسان هلند) و ۳۰ میلی‌گرم/کیلوگرم بر وزن بدن زایلازین (شرکت آلفاسان هلند) آسان‌کشی شدند (۹). جهت انجام مراحل استریولوژی، نرمال‌سالین و متعاقب آن پرفیوژن پارافرمالدهید ۴ درصد از بطن چپ قلب تزریق شد. تخمدان‌های چپ و راست خارج و در پارافرمالدهید ۴ درصد غوطه‌ور شدند. بعد از گذشت ۲۴ ساعت جهت تثبیت بهتر فرمالین‌ها تعویض شدند. وزن تخمدان‌های چپ با ترازوی دیجیتال ثبت و پس از انجام مراحل پاساژ بافتی با تکنیک ارینتیتور (Orientator) و با دستگاه تیشوپروسور (Tissue processor DS2080/H) قالب‌گیری شدند. از قالب‌های پارافینی با استفاده از روش نمونه‌برداری تصادفی یکنواخت سیستماتیک (Random Sampling Systematic Uniform) برش‌هایی به ضخامت ۷

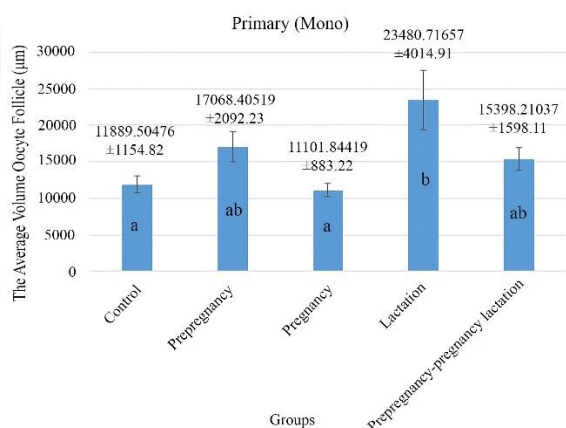
نتایج

بررسی نتایج حجم اووسیت در فولیکول‌های اولیه چندلایه در

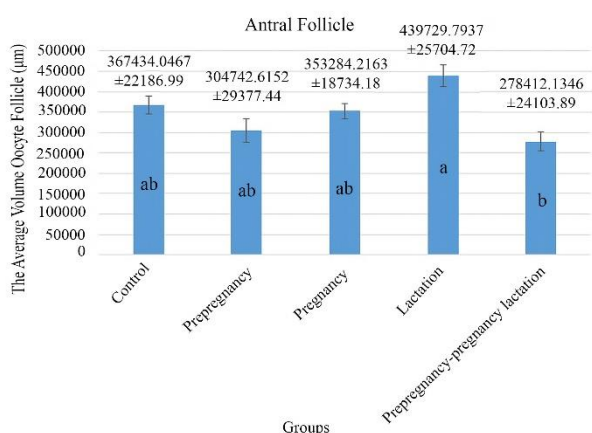
گروه‌های کنترل، پیش‌آبستنی، آبستنی، شیرواری و پیش‌آبستنی-آبستنی-شیرواری (تصویر ۵)، نشان داد که گروه شیرواری نسبت به گروه‌های آبستنی ($P < 0.004$) و گروه پیش‌آبستنی-آبستنی-شیرواری ($P < 0.007$) افزایش معنی‌دار داشت اما نسبت به سایر گروه‌ها معنی‌دار نبود.

بررسی نتایج حجم اووسیت در فولیکول‌های آنترال در گروه‌های

کنترل، پیش‌آبستنی، آبستنی، شیرواری و پیش‌آبستنی-آبستنی-شیرواری (تصویر ۶)، نشان داد که مقادیر در گروه شیرواری نسبت به سایر گروه‌ها افزایش داشت اما تنها با گروه پیش‌آبستنی-آبستنی-شیرواری این اختلاف معنی‌دار بود ($P < 0.036$).



تصویر ۴. حجم متوسط اووسیت در فولیکول اولیه تک‌لایه بین گروه‌های کنترل، پیش‌آبستنی، آبستنی، شیرواری و پیش‌آبستنی-آبستنی-شیرواری. حروف غیرمشابه بیانگر اختلاف معنی‌دار ($P < 0.05$) بین گروه‌ها می‌باشد.



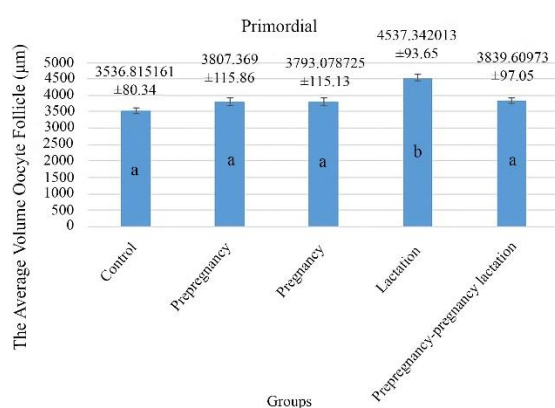
تصویر ۶. حجم متوسط اووسیت در فولیکول آنترال بین گروه‌های کنترل، پیش‌آبستنی، آبستنی، شیرواری و پیش‌آبستنی-آبستنی-شیرواری. حروف غیرمشابه بیانگر اختلاف معنی‌دار ($P < 0.05$) بین گروه‌ها می‌باشد.

حجم اووسیت: بررسی نتایج حجم اووسیت در فولیکول‌های

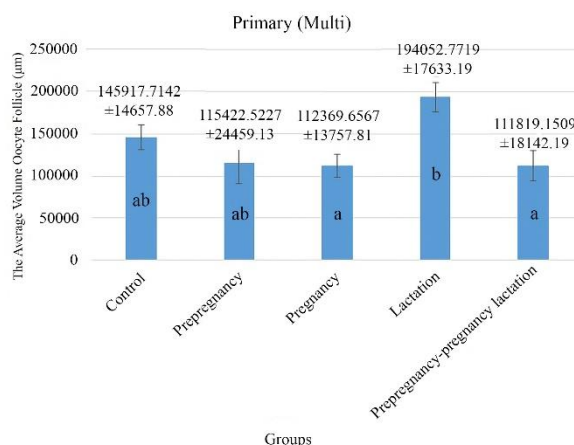
مقدماتی در گروه‌های کنترل، پیش‌آبستنی، آبستنی، شیرواری و پیش‌آبستنی-آبستنی-شیرواری (تصویر ۳)، نشان داد که گروه شیرواری نسبت به سایر گروه‌ها افزایش معنی‌دار داشت ($P < 0.00$).

بررسی نتایج حجم اووسیت در فولیکول‌های اولیه تک‌لایه در

گروه‌های کنترل، پیش‌آبستنی، آبستنی، شیرواری و پیش‌آبستنی-آبستنی-شیرواری (تصویر ۴)، نشان داد که گروه شیرواری نسبت به گروه کنترل ($P < 0.00$) و گروه آبستنی ($P < 0.01$) افزایش معنی‌دار داشت.



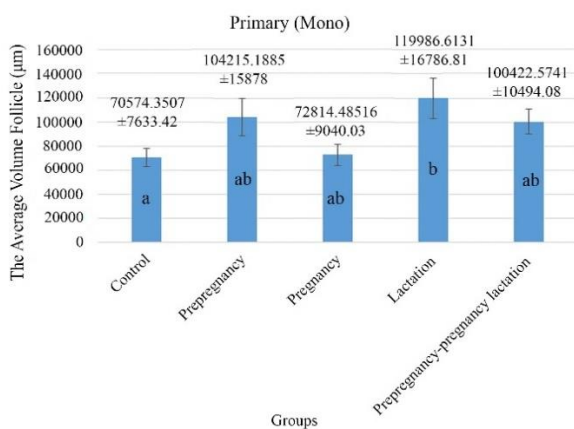
تصویر ۳. حجم متوسط اووسیت در فولیکول مقدماتی بین گروه‌های کنترل، پیش‌آبستنی، آبستنی، شیرواری و پیش‌آبستنی-آبستنی-شیرواری. حروف غیرمشابه بیانگر اختلاف معنی‌دار ($P < 0.05$) بین گروه‌ها می‌باشد.



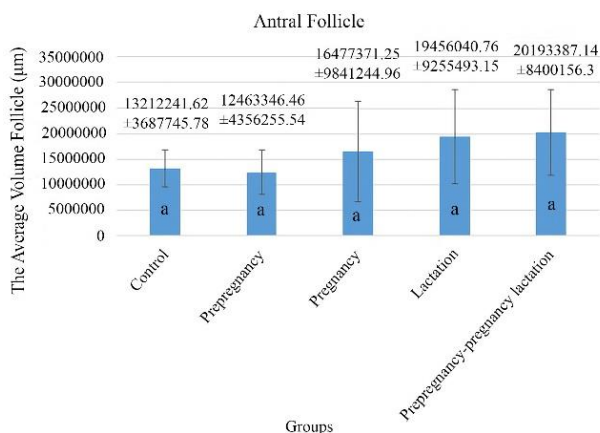
تصویر ۵. حجم متوسط اووسیت در فولیکول اولیه چندلایه بین گروه‌های کنترل، پیش‌آبستنی، آبستنی، شیرواری و پیش‌آبستنی-آبستنی-شیرواری. حروف غیرمشابه بیانگر اختلاف معنی‌دار ($P < 0.05$) بین گروه‌ها می‌باشد.

گروه‌های دیگر افزایش داشت که اختلاف آن تنها با گروه کنترل معنی‌دار بود ($P < 0.01$).

بررسی نتایج حجم فولیکول‌های اولیه چندلایه (تصویر ۹) و حجم فولیکول‌های آنترال (تصویر ۱۰)، در گروه‌های کنترل، پیش‌آبستنی، آبستنی، شیرواری و پیش‌آبستنی-آبستنی-شیرواری، اختلاف معنی‌داری بین گروه‌ها مشاهده نشد.



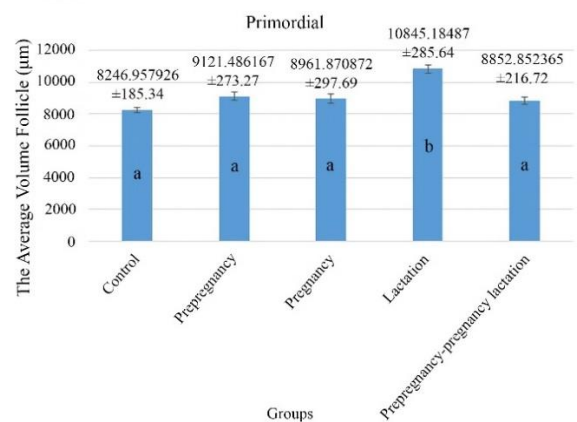
تصویر ۸. حجم متوسط فولیکول اولیه تک‌لایه بین گروه‌های کنترل، پیش‌آبستنی، آبستنی، شیرواری و پیش‌آبستنی-آبستنی-شیرواری. حروف غیرمشابه بیانگر اختلاف معنی‌دار ($P < 0.05$) بین گروه‌ها می‌باشد.



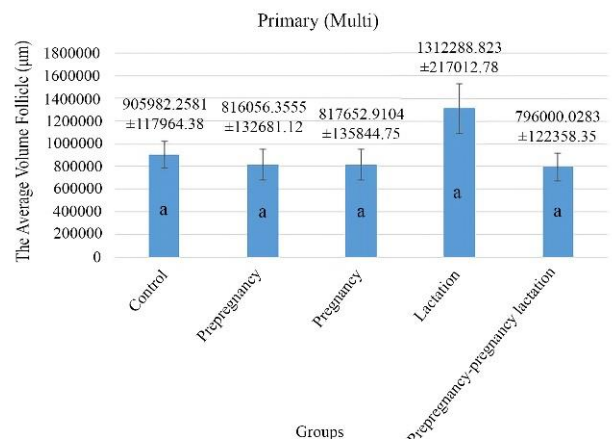
تصویر ۱۰. حجم متوسط فولیکول آنترال بین گروه‌های کنترل، پیش‌آبستنی، آبستنی، شیرواری و پیش‌آبستنی-آبستنی-شیرواری. حروف غیرمشابه بیانگر اختلاف معنی‌دار ($P < 0.05$) بین گروه‌ها می‌باشد.

حجم فولیکول: بررسی نتایج حجم فولیکول‌های مقدماتی در گروه‌های کنترل، پیش‌آبستنی، آبستنی، شیرواری، و پیش‌آبستنی-آبستنی-شیرواری (تصویر ۷)، نشان داد که گروه شیرواری نسبت به سایر گروه‌ها افزایش معنی‌دار داشت ($P < 0.00$).

بررسی نتایج حجم فولیکول‌های اولیه تک‌لایه در گروه‌های کنترل، پیش‌آبستنی، آبستنی، شیرواری و پیش‌آبستنی-آبستنی-شیرواری (تصویر ۸)، نشان داد که مقادیر گروه شیرواری نسبت به



تصویر ۷. حجم متوسط فولیکول مقدماتی بین گروه‌های کنترل، پیش‌آبستنی، آبستنی، شیرواری و پیش‌آبستنی-آبستنی-شیرواری. حروف غیرمشابه بیانگر اختلاف معنی‌دار ($P < 0.05$) بین گروه‌ها می‌باشد.



تصویر ۹. حجم متوسط فولیکول اولیه چندلایه بین گروه‌های کنترل، پیش‌آبستنی، آبستنی، شیرواری و پیش‌آبستنی-آبستنی-شیرواری. حروف غیرمشابه بیانگر اختلاف معنی‌دار ($P < 0.05$) بین گروه‌ها می‌باشد.

بحث

ثانویه، آنترال و گراف کاهش می‌یابد (۱۹). Soleimani Mehranjani و Mansoori در سال ۲۰۱۶، اثرات مهاری ویتامین C روی تأثیرات مضر بیس فنول A بر تخمدان رت را به روش استریولوژیکی مطالعه کردند و نشان دادند که حجم اووسیت و فولیکول‌های آن در گروه تجربی در مقایسه با گروه کنترل کاهش داشت (۲۰). Dahmardeh و همکاران در سال ۲۰۲۰، مورفومتری تخمدان موالید موش‌های سوری تحت تیمار با اگزالی‌پلاتین را در دو دوره ۳۰ و ۶۰ روزه بررسی کردند. مشاهدات نشان داد که در موالید ۳۰ روزه، حجم متوسط اووسیت در فولیکول‌های آنترال و پره‌آنترال و حجم متوسط فولیکول‌های آنترال در گروه‌های تجربی پیش‌آبستنی، آبستنی و شیرواری در مقایسه با گروه کنترل، کاهش داشت. همچنین آن‌ها بیان کردند که در موالید ۶۰ روزه، حجم متوسط فولیکول‌های آنترال و حجم متوسط اووسیت فولیکول‌های آنترال در گروه‌های تجربی نسبت به گروه کنترل کاهش داشت (۲۱). نتایج داده‌های مربوط به حجم اووسیت و حجم فولیکول‌ها در مطالعه حاضر با نتایج مطالعات گذشته همسو نبود. البته لازم به یادآوری است که در مطالعات پیشین سرب مورد استفاده با دوز بالا بود. در صورتی که در مطالعه حاضر رت‌های مادر با استات سرب با دوز پایین مواجهه بودند. لذا پیشنهاد می‌شود که در آینده مطالعاتی در مورد مکانیسم فیزیولوژیک و پاتولوژیک رت‌های مادر و موالید مواجهه شده با استات سرب صورت گیرد.

نتیجه‌گیری نهایی: در مطالعه حاضر حجم متوسط اووسیت فولیکول و حجم فولیکول‌ها با تکنیک استریولوژی مورد ارزیابی قرار گرفت. با توجه به توانایی عبور سرب از غشاء سلول و تجمع آن در فولیکول‌های موجود که سبب افزایش حجم اووسیت و فولیکول می‌شود؛ می‌توان این‌گونه نتیجه‌گیری نمود که بیشترین اثرات منفی سرب بر حجم فولیکول‌های تخمدانی مربوط به دوره شیرواری می‌باشد.

سپاسگزاری

مطالعه حاضر حاصل نتایج پایان‌نامه دکتری تخصصی بافت‌شناسی می‌باشد و نویسندگان بر خود لازم می‌دانند از حمایت مالی و پژوهشی معاونت محترم پژوهشی و بخش بافت‌شناسی و آناتومی دانشکده دامپزشکی سپاسگزاری نمایند.

تعارض منافع

بین نویسندگان تعارض در منافع گزارش نشده است.

نتایج مطالعه حاضر نشان داد که حجم متوسط اووسیت فولیکول‌های مقدماتی، اولیه تک‌لایه و اولیه چند لایه در گروه شیرواری نسبت به گروه کنترل و سایر گروه‌های تجربی افزایش داشت. حجم متوسط اووسیت فولیکول آنترال در گروه شیرواری نسبت به گروه کنترل و سایر گروه‌های تجربی افزایش داشت که اختلاف آن فقط با گروه پیش‌آبستنی-آبستنی-شیرواری معنی‌دار بود. مقایسه حجم متوسط فولیکول‌های مقدماتی و اولیه تک‌لایه در گروه شیرواری نسبت به گروه کنترل و سایر گروه‌های تجربی افزایش معنی‌دار داشت اما در حجم متوسط فولیکول اولیه چندلایه و آنترال اختلاف معنی‌داری بین گروه‌ها مشاهده نشد. براساس نتایج به‌دست آمده در مطالعه حاضر اثر سرب در گروه‌های شیرواری بیشتر از سایر گروه‌های مورد مطالعه مشهود بود. به عبارتی سرب به دلیل انتقال از طریق شیر به نوزادان، می‌تواند در بافت نرم تخمدان رسوب کرده و رشد فولیکول‌ها را تحت تأثیر قرار دهد. همچنین سرب توانایی عبور از غشاء سلول‌ها را داشته و می‌تواند با ورود به فولیکول‌ها و اووسیت آن‌ها، تغییراتی در سلول‌های گرانولوزا ایجاد کند و رشد فولیکول‌ها را تحت تأثیر قرار دهد و در نهایت موجب تغییر در حجم فولیکول‌ها و حجم اووسیت شود. Gupta و Nampoothiri در سال ۲۰۰۶، مطالعه‌ای جهت ارزیابی اثر همزمان سرب و کادمیوم انجام دادند. نتایج این مطالعه نشان داد سلول‌های گرانولوزا در گروه دریافت‌کننده سرب کاهش یافته که می‌تواند سبب کاهش حجم فولیکول شود (۱۶). Sharma و Bhattacharya در سال ۲۰۱۴، کاهش قطر فولیکول‌ها را متعاقب مصرف استات سرب (با دوز ۱/۲۵ میلی‌گرم بر کیلوگرم به مدت ۳۰ روز)، گزارش کردند (۱۷). مطالعات گسترده‌ای که اثرات استات سرب را با دوزهای مختلف بر حجم متوسط فولیکول‌ها و حجم متوسط اووسیت‌ها نشان دهد، صورت نگرفته است؛ اما مطالعات دیگری وجود دارد که تأثیر دارو یا مواد دیگری را بر حجم متوسط فولیکول و حجم متوسط اووسیت نشان می‌دهد که از جمله آن‌ها می‌توان به مطالعه Soleimani Mehranjani و همکاران در سال ۲۰۱۰ اشاره کرد. در این مطالعه اثرات ویتامین E بر روی بافت تخمدان رت به دنبال مهار با پارانونیل فنول به روش استریولوژی ارزیابی شد. نتایج این مطالعه نشان داد که در اثر مواجهه با پارانونیل فنول، حجم اووسیت و فولیکول‌ها کاهش می‌یابد (۱۸). Shariatzadeh و همکاران در سال ۲۰۱۲، اثر سدیم آرسنیت را بر بافت تخمدان به شیوه استریولوژی بررسی کردند. نتایج بیانگر این بود که حجم متوسط اووسیت در فولیکول‌های اولیه،

References

- Al-Juboori B, Hamdan F, Al-Salihi B. Paternal exposure to low-dose lead acetate: effect on implantation rate, pregnancy outcome, and sex ratio in mice. *Turk J Med Sci.* 2016; 46: 936-941. doi: [10.3906/sag-1412-62](https://doi.org/10.3906/sag-1412-62) PMID: [27513276](https://pubmed.ncbi.nlm.nih.gov/27513276/)
- Sayehmiri K, Bigdeli Shamloo M, Khataee M, Rabiei Fakhr F, Azami M. Occupational exposure and biological evaluation of lead in Iranian workers-a systematic review and meta-analysis. *J H S W.* 2016; 6(3): 1-14. (in Persian)
- Garu U, Sharma R, Barber I. Effect of lead toxicity on developing testis of mice. *Int J Pham Sci Res.* 2011; 2(9): 2403.
- Rafati-Rahimzadeh M, Kazemi S, Moghadamnia AA. An update on lead poisoning. *JBUMS.* 2015; 17(3): 35-50. (in Persian)
- Treuting PM, Dintzis SM, Montine KS. Comparative anatomy and histology: a mouse and human atlas. 2^{ed} ed. Elsevier (Academic Press). London. UK; 2018.
- Waseem N, Hamid S, Butt SA. Effect of lead acetate on follicular count of mice ovary and the protective role of garlic extract. *Pak Armed Forces Med J.* 2014; 64(1): 61-5.
- Patriarca M, Menditto A, Rossi B, Lyon TD, Fell GS. Environmental exposure to metals of newborns, infants and young children. *Microchem J.* 2000; 67(1-3): 351-61. doi: [10.1016/S0026-265X\(00\)00088-6](https://doi.org/10.1016/S0026-265X(00)00088-6)
- Antonio-García MT, Massó-Gonzalez EL. Toxic effects of perinatal lead exposure on the brain of rats: involvement of oxidative stress and the beneficial role of antioxidants. *Food and chem toxicol.* 2008; 46(6): 2089-95. doi: [10.1016/j.fct.2008.01.053](https://doi.org/10.1016/j.fct.2008.01.053) PMID: [18417264](https://pubmed.ncbi.nlm.nih.gov/18417264/)
- Dumitrescu E, Chiurciu V, Muselin F, Popescu R, Brezovan D, Cristina RT. Effects of long-term exposure of female rats to low levels of lead: ovary and uterus histological architecture changes. *Turk J Biol.* 2015; 39(2): 284-9. doi: [10.3906/biy-1407-6](https://doi.org/10.3906/biy-1407-6)
- Bassit AS, Ouies SM, Roshdy S. Effect of administration of lead acetate on the post-natal development of ovary in albino rats. *Sohag Medical Journal.* 2020; 24(3): 48-5. doi: [10.21608/SMJ.2020.25756.1117](https://doi.org/10.21608/SMJ.2020.25756.1117)
- Sodani IJ. Study the adverse effects of exposure to lead acetate on mice ovarian. *Int J Adv Res.* 2017; 5(5): 727-35. doi: [10.21474/IJAR01/4171](https://doi.org/10.21474/IJAR01/4171)
- Jaako-Movits K, Zharkovsky T, Romantchik O, Jurgenson M, Merisalu E, Heidmets LT, Zharkovsky A. Developmental lead exposure impairs contextual fear conditioning and reduces adult hippocampal neurogenesis in the rat brain. *Int. J. Dev. Neurosci.* 2005; 23(7): 627-35. doi: [10.1016/j.ijdevneu.2005.07.005](https://doi.org/10.1016/j.ijdevneu.2005.07.005) PMID: [16150564](https://pubmed.ncbi.nlm.nih.gov/16150564/)
- Heidmets LT, Zharkovsky T, Jurgenson M, Jaako-Movits K, Zharkovsky A. Early post-natal, low-level lead exposure increases the number of PSA-NCAM expressing cells in the dentate gyrus of adult rat hippocampus. *Neurotoxicology.* 2006; 27(1): 39-43. doi: [10.1016/j.neuro.2005.05.015](https://doi.org/10.1016/j.neuro.2005.05.015) PMID: [16169083](https://pubmed.ncbi.nlm.nih.gov/16169083/)
- Barkur RR, Bairy LK. Histological study on hippocampus, amygdala and cerebellum following low lead exposure during prenatal and postnatal brain development in rats. *Toxicol Ind Health.* 2016; 32(6): 1052-63. doi: [10.1177/0748233714545624](https://doi.org/10.1177/0748233714545624) PMID: [25147304](https://pubmed.ncbi.nlm.nih.gov/25147304/)
- Gundersen HJ, Bagger P, Bendtsen TF, Evans SM, Korbo LX, Marcussen N, Møller A, Nielsen K, Nyengaard JR, Pakkenberg B, Sørensen FB. The new stereological tools: disector, fractionator, nucleator and point sampled intercepts and their use in pathological research and diagnosis. *Apmis.* 1988; 96(7-12): 857-81. doi: [10.1111/j.1699-0463.1988.tb00954.x](https://doi.org/10.1111/j.1699-0463.1988.tb00954.x) PMID: [3056461](https://pubmed.ncbi.nlm.nih.gov/3056461/)
- Nampoothiri LP, Gupta S. Simultaneous effect of lead and cadmium on granulosa cells: a cellular model for ovarian toxicity. *Repro Toxicol.* 2006; 1;21(2): 179-85. doi: [10.1016/j.reprotox.2005.07.010](https://doi.org/10.1016/j.reprotox.2005.07.010) PMID: [16159707](https://pubmed.ncbi.nlm.nih.gov/16159707/)
- Sharma, DN & Bhattacharya, L. Role of Vitamin E on Antifolliculogenesis of Lead Acetate on diameter of Follicles containing Ovarian Tissue of Swiss Albino Mice. *G J B A H S.* 2014; 3(1): 322-325.
- Soleymani Mehranjani M, Nourafshan A, Hamta A, Moumeni HR, Abnousi M, Mahmoudi M, Anvari M, Hazaveh M. Effects of vitamin E on ovarian tissue of rats following treatment with p-nonylphenol: A stereological study. *Iran J Reprod Med.* 2010; 8(1): 1- 9.
- Shariatzadeh SMA, Soleimani mehranjani M, Hamta A, Ghandizadehdezfuli M. The stereological study of the effect of vitamin E on the structure of ovary and its number of follicles during ovary development in rats treated with sodium arsenite. *AMUJ.* 2012; 15(61): 54-64. (In Persian)
- Soleimani Mehranjani M, Mansoori T. Stereological study on the effect of vitamin C in preventing the adverse effects of bisphenol A on rat ovary. *Int J Reprod Biomed.* 2016; 14(6): 403- 410. PMID: [27525324](https://pubmed.ncbi.nlm.nih.gov/27525324/)
- Dahmardeh M, Sadeghinezhad J, Tootian Z. Morphometric analysis of offspring ovary in mice following oxaliplatin treatment during perinatal period using stereology technique. *JAUMS.* 2020; 20(1): 32-48. (In Persian) doi: [10.29252/jarums.20.1.32](https://doi.org/10.29252/jarums.20.1.32)



Stereological Study of Oocyte Volume and Ovarian Follicles of Adult Rats During Prenatal and Lactation Periods under Conditions of Lead Poisoning

Sareh Najaf Asaadi¹, Hassan Morovvati², Javad Sadeghinezhad², Ehsan Rumiani¹

¹ Graduated from the Faculty of Veterinary Medicine, University of Tehran, Tehran, Iran

² Department of Basic Sciences, Faculty of Veterinary Medicine, University of Tehran, Tehran, Iran

doi: [10.22059/jvr.2022.336856.3226](https://doi.org/10.22059/jvr.2022.336856.3226)

Received: 1 October 2022, Accepted: 3 December 2022

Abstract

BACKGROUND: The pollution of environment with heavy metals following the increase in the industrial production has created problems in the lives of living organisms. Lead can penetrate the soft organs of body, and by depositing in them can cause disorders their function. Lead can cross the blood-placental barrier and transfer to the fetus. It is also possible to pass lead through milk to the newborn.

OBJECTIVES: The stereology approach was used in rats as animal models to examine the impact of low dosage lead contamination in the mother on the average volume of follicular oocytes and the average volume of mature follicles.

METHODS: Wistar rats were randomly divided into five groups, which included a control group and four experimental groups of pre-pregnancy, pregnancy, lactation and pre-pregnancy-pregnancy-lactation. The control group had access to drinking water with 0.5 ml of glacial acetic acid. Experimental groups administered lead acetate at a rate of 0.2 percentage + 0.5 ml of glacial acetic acid through drinking water in different periods (pre-pregnancy group 30 days before mating, pregnancy group 21 days of pregnancy, lactation group. They received 21 days of lactation and the pre-pregnancy-pregnancy-lactation group 30 days before mating until the end of lactation). On the 65th day after birth, all infants were killed in the laboratory and left ovary specimens were collected for stereological studies.

RESULTS: The results showed that the average volume of oocytes in the primordial, monolayer primary, multilayer primary, and antral follicles increased in the lactation group compared to the control group and other experimental groups ($P<0.05$). Furthermore, the mean volume of primordial and monolayer primary follicles in lactation group increased compared to the control and experimental groups ($P<0.05$).

CONCLUSIONS: This study's results showed that maternal exposure to low doses of lead during lactation increases the average volume of oocytes and increases the average volume of growing follicles.

Keywords: Follicle volume, Lead, Oocyte volume, Rat, Stereology

Copyright © 2023. This is an open-access article distributed under the terms of the Creative Commons Attribution- 4.0 International License which permits Share, copy and redistribution of the material in any medium or format or adapt, remix, transform, and build upon the material for any purpose, even commercially.

Corresponding author: Hassan Morovvati, Tel/Fax: 021-61117117 / 021-66933222

How to cite this article:

Najaf Asaadi S, Morovvati H, Sadeghinezhad J, Rumiani E. Stereological Study of Oocyte Volume and Ovarian Follicles of Adult Rats During Prenatal and Lactation Periods under Conditions of Lead Poisoning. J Vet Res, 2023; 77(4): 239-246. doi: 10.22059/jvr.2022.336856.3226

Figure Legends and Table Captions

Figure 1. The calculation of average follicle volume in primary multilayer follicles using nucleator method (Scale bar: 50 μ m)

Figure 2. Calculation of mean oocyte volume in p U L P D U \ P X O W L O D \ H U I R O O L F O H X V L Q J W

Figure 3. Mean oocyte volume in the primordial follicle among control, pre-pregnancy, pregnancy, lactation, and pre-pregnancy-pregnancy-lactation groups. Mismatched letters indicate a significant difference ($P<0.05$) among groups.

Figure 4. Mean oocyte volume in primary monolayer follicle.

Figure 5. Mean oocyte volume in primary multilayer follicle.

Figure 6. Mean volume of oocytes in antral follicle.

Figure 7. Mean volume of primordial follicle.

Figure 8. Mean volume of primary monolayer follicle.

Figure 9. Mean volume of primary multilayer follicle.

Figure 10. Mean volume of antral follicle.