Journal of Veterinary Research
J Vet Res: Volume 74, Number 3, 2019
Original Articles

Histopathological Changes Following Administration of Platelet-rich Plasma (PRP) in Femoral Head Osteotomy (FHO) in Rabbit

Roghieh Bakhtooh[1], Abbas Javaheri Vayeghan [2], Nooshin Ghazale[3], Sahar Ghaffari Khaligh[2]

[1]*Graduated from the Faculty of Veterinary Medicine, Semnan University, Semnan, Iran*
[2]*Department of Pathobiology Faculty of Veterinary Medicine, Semnan University, Semnan, Iran*
[3]*Graduated from the Clinical Science, Faculty of Veterinary Medicine, Tehran University, Tehran, Iran*

10.22059/jvr.2019.248549.2744
J Vet Res. 74(3): 418-426

Abstract

BACKGROUND: Femoral head osteotomy in cases of fractures or degenerative diseases is as a routine surgical procedure. Less duration of the healing period and the creation of minimal fibrous tissue and its replacement with bone tissue can be effective in return to health.

OBJECTIVES: The aim of this study was to evaluate the histopathological changes following administration of platelet-rich plasma at the site of removed femoral head in rabbits.

METHODS: Twenty male New Zealand white rabbits were distributed into two groups including: control (underwent femoral head osteotomy, FHO) and treatment (underwent FHO and planting the platelet-rich plasma on surgical site FHO+ PRP). In both groups after general anesthesia, femoral head was removed using standard method. In group 2, pre-prepared auto log PRP was used at the site of surgery. After eight weeks all animals were euthanised, femur and its surrounding healing tissues were cut 2cm far from the head of femur and removed. Slides were prepared from each sample through serial sectioning and were stained with H&E and Mason Trichrome. Qualitative changes such as granulation tissues, cartilage and bone formation and their organization and timeliness, thickness of collagen fibers and cellular changes were compared. To quantify the changes, whole surface of the Mason Trichrom stained samples underwent scan with ×50 magnifications and then area of different new formation tissues was measured. Average occupancy levels of each tissue, their ratio to whole surface of sample and to each other in two groups were calculated and compared.

RESULTS: In PRP treated group ratio of cartilage tissue to granulation tissue and formation of bone to granulation tissue is significantly more than these parameters in control group. Results indicate faster healing on the damaged area in group 2. Also in group 2, cartilage and bone tissues formation in the healing process was more orderly.

CONCLUSIONS: PRP could accelerate healing of bone tissue that is cut at the head of the rabbit's femur. So it seems that the use of PRP as a treatment protocol in these cases could be suggested.

Keywords: Rabbit, Platelet, Femur, Healing, Histopathology

Copyright © 2019. This is an open-access article distributed under the terms of the Creative Commons Attribution- 4.0 International License which permits Share, copy and redistribution of the material in any medium or format or adapt, remix, transform, and build upon the material for any purpose, even commercially.

Corresponding author's email: ajavaheri@ Semnan.ac.ir **Tel:** 023-3365406 **Fax:** 023-33654215

How to cite this article:

Bakhtooh, R., Javaheri Vayeghan, A., Ghazale, N., & Ghaffari Khaligh, S. (2019). Histopathological Changes Following Administration of Platelet-rich Plasma (PRP) in Femoral Head Osteotomy (FHO) in Rabbit. *J Vet Res, 74*(3), 418-426. doi:10.22059/jvr.2019.248549.2744

Figure Legends and Table Captions

Figure 1. Excessive edema and small amount of unorganized and thin collagen fibers (Green fibers) are visible in granulation tissue. Control group. (Trichrome. Mag100×).
Figure 2. Thicker and more organized Collagen fibers (Green) with lower edema in treatment group. (Trichrome. Mag 100×).
Figure 3. The order in proliferation of chondrocytes and bone formation is well applied in treatment group. (Trichrome. Mag 100×).
Figure 4. The cartilage focuses are surrounded by the bone trabeculae, indicating disordered bone formation stages in control group. (Trichrome.Mag100×).
Figure 5. Lower thickness of bone trabeculae formed in control group. Bone trabeculae occupy a small area of the bone marrow. (Trichrome. Mag100×).
Figure 6.,. Formation of thicker bone trabeculae and presence of order in the stages of bone formation in the treatment group is significant. (Trichrome. Mag100×).
Graph1. The ratio of the granulation tissue (GT), cartilage (Ch) and bone (Os) to total healing mass is shown in two groups.
Graph 2. The ratio of the granulation tissue to cartilage, the granulation tissue to bone and cartilage to the bone is shown in two groups.

مجله تحقیقات دامپزشکی
دوره ۷۴، شماره ۳، ۱۳۹۸
مقاله پژوهشی

بررسی تغییرات هیستوپاتولوژیک به دنبال تجویز پلاسمای غنی از پلاکت (PRP) در محل برداشت سر استخوان فمور در خرگوش

رقیه بختوه[۱]، عباس جواهری وایقان[۲]، نوشین غزاله[۳]، سحر غفاری خلیق[۲]

[۱] دانش آموخته، دانشکده دامپزشکی دانشگاه سمنان، سمنان، ایران
[۲] گروه پاتوبیولوژی، دانشکده دامپزشکی دانشگاه سمنان، سمنان، ایران
[۳] دانش‌آموخته جراحی دامپزشکی، دانشکده دامپزشکی دانشگاه تهران، تهران، ایران

تاریخ دریافت: ۱۱ فروردین ۱۳۹۸ تاریخ پذیرش: ۲۹ تیر ۱۳۹۸ تاریخ انتشار آنلاین: ۱ شهریورماه ۱۳۹۸
10.22059/jvr.2019.248549.2744

چکیده

زمینهٔ مطالعه: برداشت سر استخوان فمور در شکستگی‌ها یا بیماری‌های دژنراتیو به عنوان یک جراحی حمایتی بوده و ایجاد فیبروز و ترمیم در ناحیه جراحی معمول است. کوتاهی دوره ترمیم و ایجاد حداقل بافت فیبروزه و جایگزینی آن با بافت استخوان کمک موثری در بازگشت حیوان به شرایط سلامت می‌نماید.

هدف: هدف تحقیق مطالعه تغییرات هیستوپاتولوژیک ایجاد شده بعد از تجویز پلاسمای غنی از پلاکت در محل برداشت سر فمور در خرگوش بوده است.

روش‌کار: ۲۰ سر خرگوش سفید نیوزیلندی در دو گروه مساوی شامل گروه کنترل (برداشت سر استخوان فمورFHO) و گروه تیمار (FHO همراه با قرار دادن پلاسمای غنی از پلاکت PRP) توزیع شدند. در هر دو گروه بعد از انجام بیهوشی عمومی با استفاده از رهیافت کرانیولترال نسبت به تروکانتر بزرگ، سر استخوان فمور برداشته شد. در گروه تیمار PRP اتولوگ در محل جراحی به عنوان بستر قرار گرفت. حیوانات بعد از هشت هفته یوتانایز شده و استخوان فمور از ناحیه راسی به طول ۲ سانتی‌متر همراه با بافت‌های ترمیمی اطراف ناحیه جدا شده و از محل ترمیم هر کدام از نمونه‌ها مقاطع میکروسکوپی تهیه شده و با هماتوکسیلین-ائوزین و ماسون تری‌کروم رنگ‌آمیزی شدند. پس از مقایسه و ثبت تغییرات کیفی در ناحیه جراحی، با استفاده از اسکن‌های با بزرگ نمایی ۵۰ برابر نسبت تشکیل بافت‌های جوانه گوشتی به غضروف، جوانه گوشتی به استخوان و غضروف به استخوان محاسبه شد.

نتایج: در گروه تیمار تشکیل بافت‌های غضروف و استخوان در روند ترمیم از نظم و یک‌پارچگی بیشتری برخوردار بود. نسبت تشکیل بافت غضروف به بافت جوانه گوشتی و نسبت تشکیل بافت استخوان به بافت جوانه گوشتی در گروه PRP در مقایسه با گروه کنترل به طور معنی‌داری بیشتر بود. این موضوع نشانگر گرایش بیشتر به استخوانی شدن و سرعت بیشتر در ترمیم ناحیه آسیب در گروه ۲ است.

نتیجه‌گیری نهایی: استفاده از پلاسمای غنی از پلاکت باعث افزایش نظم و تسریع در روند ترمیم بافت استخوانی برداشت شده در راس استخوان فمور خرگوش گردید. به نظر می‌رسد بتوان استفاده از *PRP* را به عنوان یک پروتکل درمانی جهت تسریع در ترمیم بافت استخوانی برداشت شده در این موارد پیشنهاد نمود.

کلمات کلیدی: خرگوش، پلاکت، فمور، ترمیم ، هیستوپاتولوژی

کپی‌رایت © تحقیقات دامپزشکی: دسترسی آزاد؛ کپی‌برداری، توزیع و نشر برای استفاده کامل با ذکر منبع آزاد است.

نویسنده مسئول: عباس جواهری وایقان، گروه پاتوبیولوژی، دانشکده دامپزشکی دانشگاه سمنان، سمنان، ایران
پست الکترونیکی: ajavaheri@ Semnan.ac.ir

مقدمه

شایع‌ترین اندیکاسیون‌های جراحی برداشت سر استخوان فمور یا Femoral Head Ostectomy ، بیماری‌های دژنراتیو مفصلی ناشی از دیسپلازی، آرتروزهای مزمن، شکستگی‌هایComminuted حفره استابولوم و یا گردن استخوان فمور، شکستگی‌های سر استخوان فمور، دررفتگی‌های مزمن مفصل لگنی رانی همراه با اروزیون سر استخوان فمور هستند. این روش اغلب نخستین انتخاب درمانی برای حیوان خانگی بالغ و همچنین درمان بیماری legg-calve-perthes در کودکان است (۴،۲۰). از این روش بیشتر در مواردی که محدودیت‌های مالی مانع بازسازی‌های گران قیمت ارتوپدی است استفاده می‌شود. دیگر اندیکاسیون‌های معمول این جراحی شامل: عدم پاسخ درمانی مناسب

در تعویض کامل مفصل لگنی رانی، نکروز سر استخوان فمور، آرتریت های شدید مفصلی و تشکیل انتزوفیت‌های استخوانی (۸) است. به طور خلاصه، این روش مناسب شرایطی است که در آن یکپارچگی مفصل به خطر افتاده و ترمیم اولیه امکان‌پذیر نیست و یا استئوآرتروز شکل گرفته است (۴). دراین جراحی سر استخوان فمور از ناحیه اناتومیک بالاتر از گردن برداشت می‌شود. بعد از آن عملکرد اندام با تشکیل بافت فیبروزه متراکم و همچنین حرکت به سمت استخوانی شدن محل برش و ایجاد مفصل کاذب در محل برداشت شده استخوان ادامه می‌یابد. به این ترتیب با برداشته شدن عامل محرک و کاهش درد، بهبود مانور حرکتی مفصل و افزایش حرکت اندام میسر می‌گردد. بیماران بعد از جراحی FHO درجات کمی از کوتاهی اندام و اختلالات حرکتی را دارند ولی با انجام توانبخشی مستمر می‌توانند به زندگی فعال خود برگردند (۲۰). استفاده از مواد محرک جهت تقویت و تسریع رشد بافت جبرانی در محل می‌تواند در بازگشت به وضعیت حرکتی نرمال مؤثر باشد (۹). امروزه مطالعات گسترده‌ای بر روی محصولات خونی اتولوگ مانند Platelet-rich plasma (PRP) که از خون خود بیمار تهیه می‌شود در جهت تلاش برای استفاده از اثرات مفید این فاکتورهای رشد در تقویت ترمیم بافتی انجام می‌شود .این تلاش ها بر پایه توانایی پلاکت ها در آزاد سازی فاکتور های رشد از گرانول های الفا آنهاست که نقش مهمی را در میانجی‌گری پروسه ترمیم بافتی ایفا می‌کنند. (۳). پلاسمای غنی از پلاکت می تواند به عنوان منبعی از میانجی های شیمیایی در طی بروز التهاب عمل کرده و فاکتورهای رشد را آزاد کند (۲۱). در این تحقیق با توجه به حضور تنوع قابل توجهی از فاکتورهای رشد در پلاکت‌ها، جهت تسریع در روند ترمیم بافت تحت جراحی از افزودن پلاسمای غنی از پروتئین (PRP) در ناحیه استفاده شده است. در روند ترمیم استخوان ارزیابی میزان و سرعت تشکیل رشته‌های کلاژن و سازمان‌یابی و پلیمریزاسیون این رشته‌ها می‌تواند برای درک سرعت ترمیم تعیین کننده باشد لذا برای مقایسه گروه‌ها از جهت حجم و میزان تراکم و میزان سازمان‌یابی رشته‌های کلاژن و درک روند تبدیل کلاژن به غضروف و تبدیل غضروف به استخوان از رنگ‌آمیزی ماسون-تری‌کروم استفاده شد.

مواد و روش کار

مدل حیوانی: برای انجام این تحقیق۲۰ سر خرگوش نر سفید نیوزلندی با وزن ۰/۵ ± ۲ کیلوگرم به ۲ گروه کنترل یا تحت جراحی برداشت سر استخوان فمور (FHO) و گروه تیمار یا تحت جراحی برداشت سر استخوان فمور همراه با استفاده از PRP تقسیم شدند. به منظور پرهیز از استرس و سازگار شدن حیوانات با محیط به مدت ۱۰ روز هیچگونه آزمایشی روی خرگوش ها صورت نگرفت. پروتکل این مطالعه مطابق اصول اخلاقی مورد تائید کمیته های بین المللی حمایت از حقوق حیوانات آزمایشگاهی انجام گرفت.

تهیه PRP : پلاسمای غنی از پلاکت مورد نیاز با استفاده از ۱۰ میلی‌لیتر از خون سیتراته هر حیوان و بعد از ۲ مرحله سانتریفیوژ و استفاده از میزان لازم گلوکونات کلسیم طبق دستورالعمل Dhurat (۷) به صورت ژل تهیه شد.

روش جراحی: در روز عمل، پس از کاتتر گذاری وریدی القا بیهوشی با ترکیبی از داروهای کتامین هیدروکلراید با دوز ۶۰ mg/kg و مدتومیدین هیدروکلراید با دوز ۰/۲۵ mg/kg انجام گردید. در ادامه آماده سازی آسپتیک و شان گذاری در ران پای راست انجام گرفت. پس از شروع بیهوشی، برای دسترسی به مفصل لگنی، با استفاده از رهیافت قدامی- جانبی (Cranio-lateral) برشی به طول ۱۰ سانتی متر در پوست داده شد. پس از کنار زدن عضلات دو سر ران و کشندهٔ نیام پهن و برش عضلهٔ پهن بیرونی، کپسول مفصل رانی مشخص گردید. پس از برش کپسول مفصلی و جهت دسترسی به سر و گردن استخوان ران، رباط گرد بریده شد. در ادامه و با استفاده از استخوان بر، برش را از زیر تروکانتر بزرگ به سمت گردن فمور روی یک خط ادامه دادیم و کورتکس داخلی فمور بدون برجای‌گذاشتن زاویه تیز، از وسط قطع گردید. محل جراحی با نرمال سالین استریل به خوبی شستشو و ساکشن شد. در گروه تیمار میزان ۲ سی سی ژل PRP در محل برداشت شده استخوانی به عنوان بستر قرار داده شد و در گروه کنترل نیز موضع جراحی با میزان ۲ سی سی نرمال سالین پر گردید. در نهایت کپسول مفصلی، عضلات و پوست به روش روتین بخیه شد. در طی دوره پس از جراحی از داروی انروفلوکساسین به میزان ۵ mg/kg بصورت زیر جلدی و به مدت ۵ روز استفاده شد. حضورتورم یا التهاب احتمالی در ناحیه، باز شدن بخیه ها و حضور ترشحات یا عفونت های احتمالی موضع به صورت مستمر بررسی گردید.

نمونه گیری و ارزیابی هیستوپاتولوژی: حیوانات تحت آزمایش بعد از طی ۸ هفته دوره نقاهت یوتانایز شدند و سپس محل جراحی باز شده و سر فمورها از فاصله ۲ سانتی متری از انتها به همراه بافت‌های ترمیمی اطراف جدا گردیده و در محلول فرمالین بافر ۱۰٪ قرار داده شدند. پس از تثبیت، دکلسیفیه شدن و طی مراحل آماده سازی از هر نمونه چندین برش با ضخامت ۵ میکرون تهیه شد. نیمی از برش ها از هر نمونه با روش H&E و نیمی دیگر برای تشخیص تفریقی رشته های کلاژن با روش ماسون‌تری‌کروم رنگ شدند. برای

اندازه‌گیری وسعت هر بخش از بافت‌های ترمیمی ابتدا با استفاده از دستگاه اسکنر لام (Opticlab H۸۵۰) از مقاطع میکروسکوپی رنگ‌آمیزی شده با ماسون تری کروم اسکن با بزرگنمایی ۵۰ برابر تهیه شده و سپس با استفاده از نرم‌افزار Axiovision LE همزمان با مشاهده میکروسکوپی، میزان تشکیل هر بافت در هر نمونه بر مبنای تعداد واحد(پیکسل) اشغال شده در تصویر توسط بافت مورد نظر به طور جداگانه اندازه‌گیری و ثبت شد. سپس نسبت تشکیل بافت‌های جوانه گوشتی به غضروف، جوانه گوشتی به استخوان و غضروف به استخوان در هر نمونه محاسبه شد. ارتباط بین نتایج این محاسبات به عنوان داده‌های خام با استفاده از نرم افزار Sigma Stat و آزمون T Test مورد ارزیابی آماری قرار گرفت.

نتایج

در مشاهدات میکروسکوپی ضمن وجود تشابه کلی در مراحل ترمیم در بین کلیه نمونه‌ها، تفاوت‌های قابل توجهی نیز بین دوگروه کنترل و گروه تیمار قابل تشخیص بود. در تمام نمونه‌ها در رنگ آمیزی با هماتوکسیلین و ائوزین تشکیل بافت‌های جوانه گوشتی، غضروف و استخوان کاملا قابل مشاهده بود و در هیچکدام از نمونه‌ها آثاری از بروز التهاب مشاهده نشد. در تمام نمونه ها ترتیب غالب در بروز ترمیم عبارت بود از تشکیل توده قابل توجهی از جوانه گوشتی که توده غضروفی در حال رشد را احاطه کرده و در ادامه نیز تشکیل و گسترش ترابکول‌های استخوانی از بخش‌های بالغ توده غضروفی به سمت مغز استخوان مشاهده می‌شد. در مقایسه بین دو گروه مراحل ابتدایی ترمیم شامل ادم بافت بینابینی، تشکیل عروق خونی جدید، تشکیل رشته های کلاژن به صورت رشته‌های باریک در گروه کنترل بیشتر از گروه تیمار بود. در حالی که در گروه تیمار با وجود حجم کمتر بافت جوانه گوشتی، رشته‌های کلاژن پلیمریزاسیون بیشتری از خود نشان می‌دادند. در نمونه‌های این گروه میزان ادم و حضور عروق تازه تشکیل کمتر از گروه یک بود. در نمونه‌های رنگ‌آمیزی شده با ماسون‌تری‌کروم نیز در گروه تیمار ضخامت رشته های کلاژن و میزان همسوئی بین این رشته‌ها و سازمان‌یابی آن‌ها در مناطق متناظر با گروه یک چشمگیرتر بود. در این رنگ‌آمیزی رشته‌های کلاژن به رنگ سبز دیده می‌شوند و در هر زمینه از بافت تراکم و گستردگی رنگ سبز نشان‌دهنده حضور و سازمان‌یابی بیشتر این رشته‌ها است (تصاویر۱و۲). در گروه تیمار روال تشکیل بافت غضروفی با حضور کندروبلاست‌ها و به تدریج با تکامل آن‌ها به شکل کندروسیت و به دنبال آن تشکیل بافت استخوانی از توالی و نظم بیشتری برخوردار بود و تشکیل این بافت‌ها کاملا در جایگاه‌های مورد انتظار از نظر فیزیولوژیک انجام گرفته و مراحل میتوز و تمایز سلول‌های غضروفی به صورت پی در پی تا تشکیل استئوبلاست‌ها قابل مشاهده بود (تصویر۳) . در حالی که در گروه کنترل موارد متعددی از بی‌نظمی مانند حضور کانون‌های متعدد و بی‌نظم غضروفی در داخل بافت جوانه گوشتی و حضور کانون‌های در حال استخوانی شدن در داخل توده غضروفی و همچنین حضور توده غضروفی در بین ترابکول‌های استخوانی (تصویر۴) و تفاوت قابل توجه در حجم و نسبت توده‌های غضروفی و استخوانی به یکدیگر در نمونه-های مختلف این گروه و محل‌های مختلف هر نمونه مشاهده می‌شد. این موضوع تا حدزیادی باعث افزایش حجم توده ترمیمی در نمونه‌های گروه کنترل بود. با پیشرفت به سمت مرکز استخوان نیز تمایز استئوبلاست‌ها و تشکیل ترابکول‌های استخوانی به شکل جوان و در حال بلوغ و کلسیفیکاسیون استخوانی و بالاخره تبدیل استئوبلاست‌ها به استئوسیت‌ها مشاهده می‌شد. گستردگی سطح اشغال مغز استخوان توسط تیغه‌های استخوانی و همچنین ضخامت تیغه‌ها در گروه تیمار در مقایسه با گروه کنترل (تصاویر ۵ و ۶) بیشتر بود. متناسب با ضخامت و طول بیشتر تیغه‌های استخوانی در گروه تیمار تغییر رنگ غضروف‌ها از رنگ سبز به رنگ قرمز که نشان دهنده کلسیفیکاسیون استخوانی در رنگ‌آمیزی تری‌کروم است در گروه تیمار بیشتر مشاهده می‌شد.

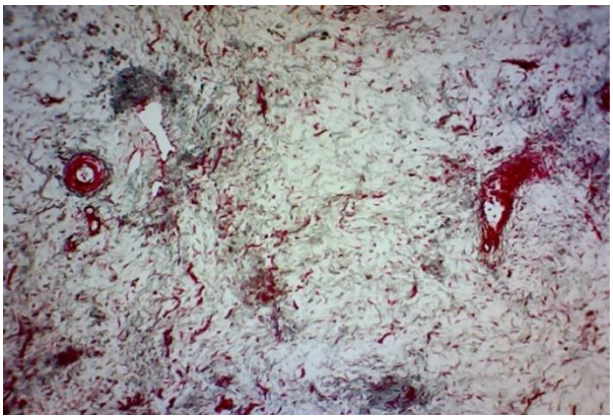

تصویر ۱. حضور ادم زیاد و رشته‌های کلاژن کم، نازک و نامنظم به رنگ سبز در بافت گرانوله در گروه کنترل. رنگ‌آمیزی تری‌کروم. بزرگ‌نمایی ۱۰۰×

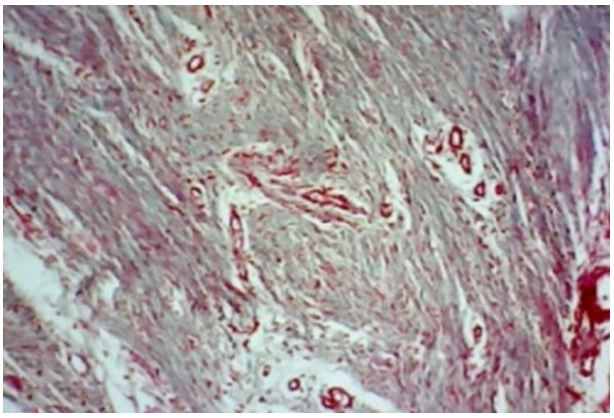

تصویر ۲. حضور ادم کمتر و رشته های کلاژن فراوان و نسبتا ضخیم و سازمان یافته به رنگ سبز در گروه دو. رنگ آمیزی تری کروم. بزرگ‌نمایی ۱۰۰×

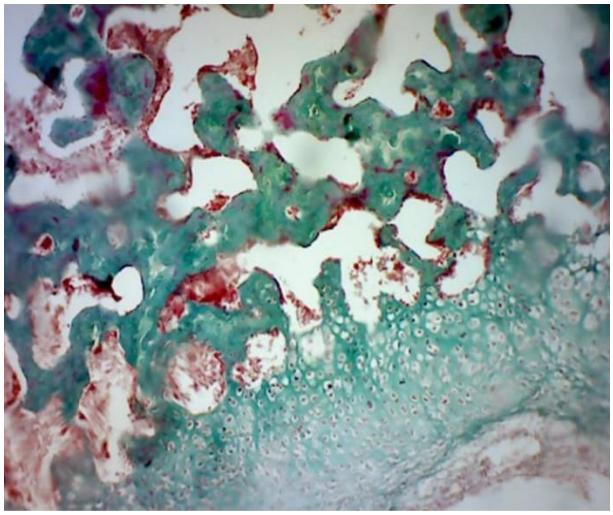

تصویر ۳. نظم درتشکیل بافت استخوانی و پرولیفراسیون کندروسیت‌ها در گروه دو به خوبی اعمال شده است. رنگ‌آمیزی تری‌کروم. بزرگ‌نمایی ۱۰۰×

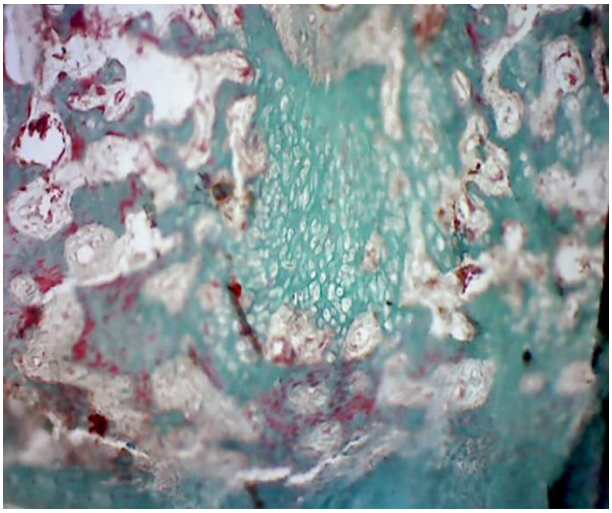

تصویر ۴. حضور کانون غضروفی در احاطه ترابکول‌های استخوانی نشان‌دهنده عدم وجود نظم در مراحل ساخت استخوان در گروه کنترل است. رنگ آمیزی تری‌کروم. بزرگ‌نمایی ۱۰۰×

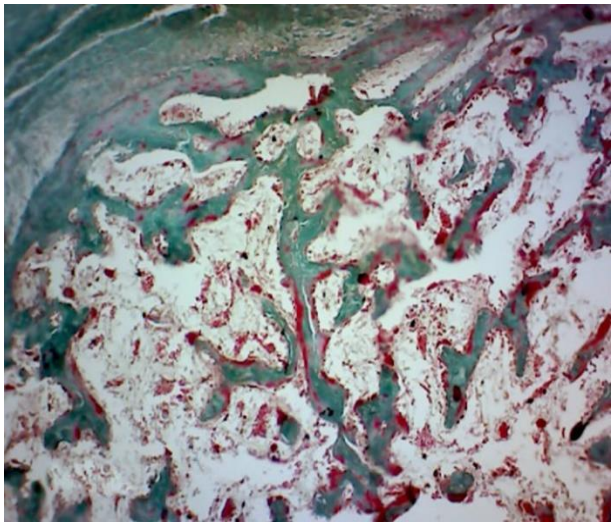

تصویر ۵. تشکیل تیغه های استخوانی نازک در گروه کنترل. ترابکول‌های استخوان سطح کمی از ناحیه مرکزی را اشغال کرده‌اند. رنگ آمیزی تری‌کروم. بزرگ‌نمایی ۱۰۰×

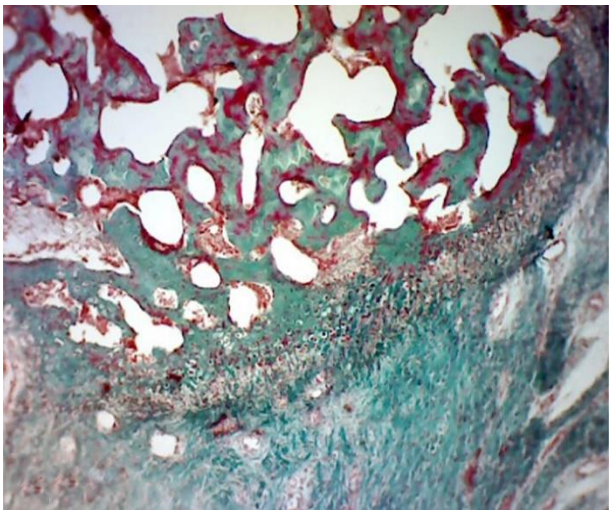

تصویر ۶. تشکیل تیغه های استخوانی ضخیم‌تر و وجود نظم در مراحل تشکیل استخوان در گروه درمان چشمگیر است. رنگ‌آمیزی تری‌کروم. بزرگ نمایی ۱۰۰×

مقایسه کمی نتایج: نتایج اندازه‌گیری‌ها نشان داد که نسبت تشکیل جوانه گوشتی به کل بافت ترمیمی در نمونه‌های کنترل بیشتر و نسبت تشکیل بافت غضروفی و بافت استخوانی به کل بافت ترمیمی در این گروه کمتر از نمونه‌های گروه تیمار بوده و در هر دو مورد بین این دو گروه اختلاف آماری معنی داری وجود دارد($P<$ ۰/۰۵) (نمودار۱). همچنین نسبت تشکیل جوانه گوشتی به غضروف و نسبت تشکیل جوانه گوشتی به استخوان در گروه کنترل بیشتر از گروه تیمار بوده و در این مورد بین نمونه‌های این دو گروه اختلاف آماری معنی‌داری وجود دارد($P<$ ۰/۰۵). در مقایسه نسبت تشکیل غضروف به استخوان در بین دو گروه مشاهده شد که این نسبت در گروه کنترل بدون وجود اختلاف آماری معنی‌دار بالاتر از گروه دو بود (نمودار۲).

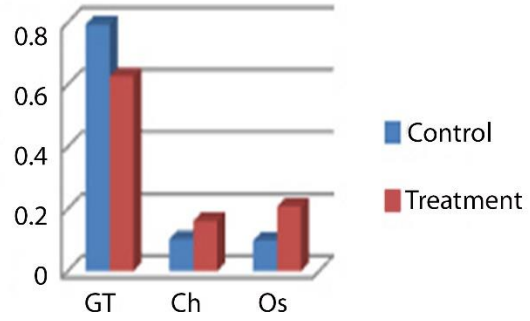

نمودار ۱. نسبت تشکیل بافت‌های جوانه گوشتی، غضروف و استخوان به کل بافت ترمیمی در دو گروه نشان داده شده است

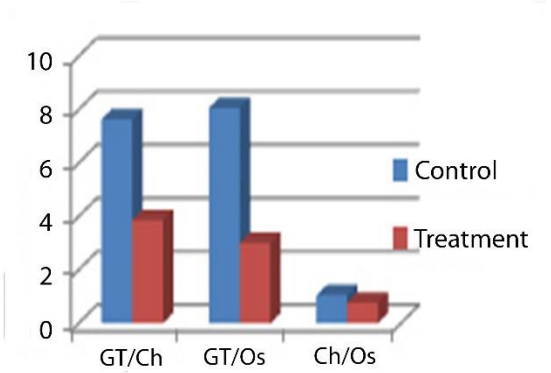

نمودار ۲. نسبت تشکیل جوانه گوشتی به غضروف، جوانه گوشتی به استخوان و غضروف به استخوان در دو گروه نشان داده شده است

بحث

استفاده از پلاسمای غنی از پلاکت (PRP) جهت تسریع در روند ترمیم در زمینه‌های مختلف جراحی از جمله جراحی سر و گردن، گوش و حلق، ستون فقرات ، جراحی قلب و عروق، پیوند فک و صورت، ستون فقرات، ارتوپدی, بیماری‌های متابولیک استخوان و مدیریت ترومبوسیتوپنی در دست تحقیق و در حال پیشرفت به سمت استفاده بالینی است. کاربرد آسانPRP در اعمال کلینیکی و نتایج سودمند آن در بازسازی استخوان، کاهش خونریزی و ترمیم سریع زخم رویکردهای درمانی جدیدی را به همراه داشته است. اثرات PRP روی باز سازی استخوان توسط فاکتورهای رشدی مانند فاکتور رشد مشتق از پلاکت، فاکتور رشد شبه انسولینی و فاکتور رشد تغییر شکل دهنده β اعمال می‌شود. از فاکتورهای رشد آزاد شده از پلاکت می‌توان به اعضای سوپر خانواده TGF-β و پروتئین‌های مورفوژنیک استخوان(BMPs) اشاره نمود. فاکتورهای رشد,TGF-β1 و BMPs از سلول‌های بنیادی مزانشیمال آزاد می‌شوند و تمایز کندروبلاست‌ها و استئوبلاست‌ها و همچنین تولید ماتریکس جدید استخوان را باعث می‌شوند. PRP حاوی پروتئین‌هایی مانند : فیبرین، فیبرونکتین، ویترونکتین و ترومبوسپوندین است که به عنوان مولکول‌های چسبنده به سلول عمل می‌کنند و برای مهاجرت سلول‌های اپیتلیال ، فیبروبلاست‌ها و استئوبلاست‌ها دارای اهمیت هستند. به صورت منطقی و بر مبنای مطالعات قبلی هر چقدر طی مسیر ترمیم از نظر زمانی کوتاه‌تر بوده و حجم بافت‌های مبنا (جوانه گوشتی) و بافت واسط (غضروف) در مقایسه با حجم بافت نهایی مورد انتظار کمتر باشد نشان‌دهنده انجام هزینه کمتر برای ایجاد ترمیم بهتر است. البته هر کدام از این بافت‌ها نیز جهت تبدیل و تمایز به بافت بعدی میبایست به بلوغ کافی رسیده باشند. مانند ایجاد پلیمریزاسیون کافی جهت استحکام در رشته‌های کلاژن و تولید لاکوناها در غضروف. مشاهدات میکروسکوپی در این پژوهش نشان دهنده حرکت سریع‌تر نمونه‌های گروه تیمار در این مسیر بود. تفاوت‌های مشاهده شده در سرعت ترمیم بین نمونه‌های ۲ گروه گویای این واقعیت است که دخالت انجام شده در درمان می‌تواند باعث گذر سریع‌تر بافت‌ها از مراحل لازم برای استخوان سازی و در نهایت تولید سریع‌تر استخوان بشود. نتایج آزمون آماری نیز در طی زمان برابر تایید کننده افزایش ساخت بافت استخوانی در گروه تیمار در مقایسه با گروه کنترل بود. این روند با توجه به قرار گرفتن تعداد بسیار زیادی از پلاکت‌ها در موضع شکستگی و حضور مقادیر بسیار بالایی از واسطه‌های شیمیایی ناشی از پلاکت‌ها به صورت اولیه در موضع در گروه تیمار، بروز نوعی تنظیم جدید و تسریع در ترمیم را توجیه پذیر می‌سازد. نتایج این تحقیق به طور کلی دلالت بر اثر پلاکت ها در تسریع روند ترمیم استخوان و کاهش حجم بافت گرانولاسیون و همزمان افزایش سرعت بلوغ و افزایش حجم بافت‌های غضروفی و استخوانی دارد.

بر اساس مطالعه Nikolidakis در سال۲۰۰۸ غلظت مناسب پلاکت در PRP برای کسب نتیجه مناسب درمانی میزان Lit/ ۱۰^۹ × ۸۰۰-۱۲۰۰ است (۱۵). Pazzini و همکاران (۲۰۱۶) و Silva و همکاران (۲۰۱۲) نیز تعداد پلاکت‌ها در نمونه‌های مناسب PRP را در همین حدود ذکر کرده‌اند (۱۹،۲۲). Tietze و همکاران (۲۰۱۴) در بررسی نتایج بالینی موارد متعددی از ابتلا به استئوارتریت اظهار داشتند که استفاده از پلاسمای غنی از پلاکت می‌تواند در تسریع بازگشت مفصل و استخوان مبتلا به شرایط فیزیولوژیک موثر باشد (۲۴) . Ornetti و همکاران (۲۰۱۴) نشان دادند که استفاده از PRP در بروز استئوارتریت می‌تواند باعث تسریع در تکثیر و تمایز کندروسیت‌ها شود (۱۶).

Choi و همکاران (۲۰۰۵) نشان دادند که غلظت‌های بالای PRP قابلیت های حیاتی و تکثیر سلول‌های آلوئولار استخوان را

تضعیف کرده اما غلظت‌های پایین در این موارد تحریک کننده است (۵). همچنین Arpornmaeklong و همکاران (۲۰۰۴) بیان کردند که اثر PRP بر تمایز استئوژنیک استئوبلاست‌ها وابسته به دوز بوده و حتی می‌تواند مهار کننده باشد (۱). این گزارشات از این دیدگاه حمایت می‌کندکه اختلاف در غلظت‌های PRP ممکن است روی تشکیل استخوان تأثیر گذارد. Weibrich و همکاران(۲۰۰۲) غلظت پلاکت اهداکنندگان مختلف را بررسی کردند و نشان دادند که غلظت پلاکت درPRP با تعداد پلاکت در خون کامل فرد دهنده مرتبط و وابسته است (۲۵). در این مطالعه برای تهیه PRP مناسب از روش پیشنهادی Pazzini و همکاران (۲۰۱۶) استفاده شد و با توجه به روند تهیه PRP نیز این غلظت رعایت شده است. در نتایج این تحقیق اثر استئوژنیک PRP و تاثیر آن بر افزایش نظم در روند استئوژنز نشان داده شد. Paknejad و همکاران (۲۰۱۲) طی مطالعه‌ای نشان دادند که با توجه به آزار حاصل از برداشت استخوان بر روی عضو دهنده و مرتبط با استخوان های اتولوگ به کاربردن پلاسمای غنی از پلاکت روش جایگزین و بالقوه سودمندی به جای متریال اتوژن، آلوژن و اگزوژن در جراحی های ایمپلنت و بازسازی استخوان است (۱۸). برخی مطالعات دیگر نیز قابلیت PRP را در پیشرفت بازسازی نشان می‌دهند. Simman و همکاران طی مطالعه‌ای (۲۰۰۸) نشان دادند که PRP قادر به سرعت بخشیدن به بهبود زخم‌ها و شکستگی است (۲۳) . نتایج مطالعه حاضر نیز نشان داد که استفاده از PRP باعث افزایش سرعت پلیمریزاسیون کلاژن‌ها و تبدیل بافت جوانه گوشتی به غضروف و در نهایت تشکیل تیغه‌های استخوانی و افزایش قطر این تیغه ها در مقایسه با گروه کنترل در مدت زمان مساوی می‌شود. همچنین در شرایط برابر میزان کلسیفیکاسیون ترابکول‌های تازه تشکیل شده استخوانی در استفاده از PRP افزایش می‌یابد. با توجه به این تغییرات انتظار می‌رود که استحکام بافت استخوانی تولید شده در گروه PRP بسیار بیشتر از گروه کنترل باشد. ولی در در مقایسه با نتایج حاصل از مطالعه Simman که افزایش اندازه کال استخوانی را گزارش کرده به نظر می‌رسد با توجه به حضور نظم بیشتر در تشکیل تیغه های استخوانی و رعایت روند فیزیولوژیک استخوان سازی در گروه ۲ تشکیل کال استخوانی در این گروه کمتر از گروه کنترل باشد. Blakytny و همکاران (۲۰۰۴) گزارش کردند که بالاترین غلظت TGF–β در پلاکت‌ها یافت می‌شود. این واسطه شیمیایی بیان پروتئین‌های ماتریکس استخوان را تحریک می‌کند و همچنین فعالیت تحلیل رفتن ماتریکس توسط آنزیم‌هایی مثل متالوپروتئیناز را کاهش می‌دهد. اما در مقایسه با BMPs، TGF–β استخوان سازی نابجا را تحریک نمی‌کند. TGF–β تمایز و تزاید سلول‌های استئوبلاست را القاء می‌کند و بیشتر مانع از شکل‌گیری پیش‌سازهای استئوکلاست می‌شود و حتی در غلظت‌های بیشتر اثر مهاری روی استئوکلاست‌ها دارد. نتایج مطالعه حاضر نیز نشان می‌دهد که استفاده از PRP و افزایش تراکم پلاکت در محیط ترمیم باعث افزایش سرعت استخوان سازی شده و به نظر می‌رسد با توجه به کاهش تشکیل جوانه گوشتی و افزایش نظم در تشکیل بافت‌ها نسبت به گروه کنترل، از تشکیل کال استخوانی اضافه جلوگیری کند. تغییر در سرعت استئوژنز در گروه ۲ در مقایسه با گروه کنترل باید ناشی از آزاد شدنβ – TGF در موضع باشد(۲).

kalbkhani و همکاران (۲۰۱۳) اثر پلاسمای غنی از پلاکت، PRP اتولوگ را روی استئوآرتریت القایی در مفصل stifle خرگوش با ارزیابی‌های رادیولوژیکی بررسی کردند. در این تحقیق در گروه درمانی درجات کمتری از دژنراسیون غضروف، تشکیل استئوفیت و اسکلروز در مقایسه با گروه کنترل در هفته ۱۶ بعد جراحی مشاهده شد و با کاهش شدت استئوآرتریت روند التیام به سوی مفصل نرمال تسریع شد (۱۰). Kamoda و همکاران (۲۰۱۳) اثر PRP در تشکیل استخوان با بررسی تغییرات ایمونوهیستوشیمی پپتید مرتبط با ژن کلسیتونین را ارزیابی کردند و بیان داشتند که حجم استخوان مشاهده شده در گروه PRP به طور قابل ملاحظه‌ای بزرگتر از گروه کنترل در طی هفته های چهار و هشت بود. به نظر می‌رسد که PRP باعث پیشرفت تشکیل استخوان شده و به کاهش زمان جوش خوردن در مدل رت‌های دارای آرترودزیس ناحیه کمری کمک می‌کند (۱۱). Malhotra و همکاران (۲۰۱۵) مطالعه‌ای را با هدف ارزیابی اثر بخشی پلاسمای غنی از پلاکت در درمان عدم جوش خوردگی های پایدار شکستگی استخوان‌های بلند در شکل بالینی انجام دادند. از نتایج این مطالعه نتیجه گرفته شد که PRP درمان بی خطر و مؤثری برای موارد جوش نخوردن استخوان شکسته است (۱۴). البته مطالعات بیشتری برای بررسی مکانیسم مولکولی این تسریع در روند التیام شکستگی توسط PRP مورد نیاز است. Kruger و همکاران (۲۰۱۲) طی مطالعه‌ای اثرات PRP انسانی را روی مهاجرت و تمایز پروژنیتورهای ساب‌کندرال انسانی را ارزیابی کردند. رنگ‌آمیزی بافت شناسی پروتئوگلیکان و immunostaining کلاژن تیپ II نشان داد که پروژنیتورهای تحریک شده با PRP افزایش قابل توجهی را در تشکیل ماتریکس غضروف در مقایسه با پروژنیتورهای درمان نشده نشان می دهند. آنالیز بیان ژن‌های بیانگر کندروسیت و بیانگرهای استئوژنیک و مانند استئوکلسین و پروتئین متصل به اسید چرب نشان داد که PRP باعث تحریک توالی تمایز پروژنیتورهای کندروژنیک انسانی می‌شود. این نتایج نشان داد که PRP انسانی ممکن است مهاجرت و

تحریک تمایز کندروژنی سلول‌های پروژنیتور ساب‌کندرال انسانی در شکستگی‌های میکرو را بالا ببرد (۱۲). Kurikchy و همکاران (۲۰۱۳) اثرات پلاسمای غنی از پلاکت اتولوگ را روی روند ترمیم استخوان مورد ارزیابی قرار دادند. آنالیزهای هیستومورفیک در رنگ آمیزی با Van Geison از جمله شمارش سلول‌های استخوانی همراه با اندازه‌گیری قطر استئون و ضخامت لاملار نشان داد که در گروهی که از PRP استفاده شده بود در مقایسه با دیگر گروه‌ها بافت استخوانی همراه با افزایش قابل توجه استئوسیت‌ها به خوبی شکل گرفته که نشان دهنده بلوغ استخوانی است و افزایش مساحت سطح ترابکول‌های استخوانی دیده شد و همچنین قطر استئون با ضخامت لاملار به طور قابل ملاحظه ای در مقایسه با دیگر گروه‌ها افزایش یافته بود (۱۳). Dehghan و همکاران طی مطالعه‌ای (۲۰۱۵) نشان دادند که استفاده از PRP به همراه سلول‌های بنیادی جدا شده از مغز استخوان میتواند باعث افزایش حجم و سرعت بلوغ بافت کال استخوانی در ترمیم ضایعات استخوانی در سگ گردد (۶). Oryan و همکاران (۲۰۱۲) نیز نشان دادند که استفاده همزمان از PRP انسانی و هیدروکسی آپاتیت در افزایش سرعت ترمیم استخوان در شکستگی‌های ایجاد شده به صورت تجربی در استخوان‌های طویل خرگوش موثر بوده است (۱۷). نتایج تحقیق حاضر نیز گویای این مطلب است که استفاده از PRP باعث افزایش در تبدیل انواع بافت‌ها به بافت بعدی در توالی مراحل ساخت استخوان و البته با نظم و سازمان دهی بیشتر می‌شود. سرعت تمایز سلولی در این مطالعه در گروه ۲ نسبت به گروه کنترل افزایش پیدا کرده و سرعت پلیمریزاسیون کلاژن‌ها و تبدیل بافت جوانه گوشتی به غضروف و تشکیل تیغه‌های استخوانی بیشتر بود. همچنین در نتیجه تکامل بیشتر بافت استخوانی سلول‌های استئوسیت بیشتری در مقایسه با استئوبلاست‌ها قابل مشاهده بود. بنابر نتایج اندازه گیری‌های انجام شده بافت گرانولاسیون ایجاد شده در گروه تحت درمان با PRP در مقایسه.با گروه کنترل از حجم کمتر ولی بلوغ بیشتری برخوردار بود.

نتیجه گیری نهایی: بر اساس نتایج این تحقیق و ارزیابی و مقایسه با نتایج سایر تحقیقات انجام شده در این زمینه، استفاده از پلاسمای غنی از پلاکت توانسته است باعث تسریع در روند ترمیم بافت استخوانی در راس استخوان فمور خرگوش گردد. با توجه به این‌که در موارد متعدد بالینی مانندآرتریت‌های شدید در حیوانات خانگی ممکن است به عنوان یک پروتکل درمانی نیاز به انجام این برش وجود داشته باشد، به نظر می‌رسد در صورت تکرار استفاده از PRP در موارد ابتلا و گزارش نتایج مشابه با نتایج این تحقیق در موارد مکرر بتوان این روش را به عنوان یک پروتکل درمانی جهت تسریع در ترمیم بافت استخوان در عمل مذکور پیشنهاد نمود.

سپاسگزاری

در پایان از معاونت محترم پژوهشی دانشگاه سمنان و مسئولین دانشکده دامپزشکی جهت فراهم نمودن امکان انجام این تحقیق تشکر و قدردانی می‌گردد.

تعارض منافع

بین نویسندگان تعارض در منافع گزارش نشده است.

References

1. Arpornmaeklong, P., Kochel, M, Depprich, R., Kübler, N.R, Würzler KK.,(2004). Influence of platelet-rich plasma (PRP) on osteogenic differentiation of rat bone marrow stromal cells. An in vitro study. Int J Oral Maxillofac Surg. 33(1), 60-70. https://doi.org/10.1054/ijom.2003.0492. PMID: 14690661
2. Blakytny, R., Ludlow, A., Martin, G.E., Ireland, G., Lund, L.R., Ferguson, M.W., Brunner, G., (2004). Latent TGF-beta1 activation by platelets. J Cell Physiol.199(1), 67-76. https://doi.org/10.1002/jcp.10454. PMID: 14978736
3. Brian, J. C., Shane, T. S., Giuseppe Filardo, Sarvottam Bajaj, & Lisa A. Fortier, (2010). Platelet-Rich PlasmaWhere Are We Now and Where Are We Going? Sports Health. 2(3), 203–210. https://doi.org/10.1177/1941738110366385. PMID: 23015939
4. Charles, E. D.,. (2006). Hand book of Small animal orthopedics & fracture repair. (4th edd). Elseviers. USA.P 501-506
5. Choi,B,H., Zhu,S.J ., Kim, B,Y., Huh, J.Y., Lee, S.H., Jung, J.H.(2005). Effect of platelet-rich plasma (PRP) concentration on the viability and proliferation of alveolar bone cells: an in vitro study. Int J Oral Maxillofac Surg. 34(4), 420-424. https://doi.org/10.1016/j.ijom.2004.10.018. PMID: 16053853
6. Dehghan, M.M., Baghaban, E. M., Motallebizadeh, N. (2015). Transplantation of autologous bone marrow mesenchymal stem cells with platelet-rich plasma accelerate distraction osteogenesis in a canine model. Cell J. 17(2), 243–252. https://doi.org/10.22074/cellj.2016.3724. PMID: 26199903
7. Dhurat, R., Sukesh, M.S.(2014). Principles and Methods of Preparation of Platelet-Rich Plasma: A Review and Author's Perspective. J Cutan Aesthet Surg. 7(4), 189–197. https://doi.org/10.4103/0974-2077.150734. PMID: 25722595
8. Fossum, T.H.(2012). Small animal surgery(4Th ed) Mosby Int pub. USA. P. 384-386.
9. Griffin, X.L., Wallace, D., Parsons, N., & Costa, M.L. (2012). Platelet rich therapies for long bone healing in adults. Cochrane Database Syst Rev. 7(7), 9496. https://doi.org/10.1002/14651858.CD009496.pub2. PMID: 22786528

10. Kalbkhani, M., Dehghani, S. N., Najafpour, A. R., Ghorbanzadeh, N. (2013). The effect of autogenous platelet rich plasma on experimentally induced osteoarthritis in rabbit's stifles joint: a radiological assessment. J. Anim. Sci. 2(1), 27-38.

11. Kamoda, H., Ohtori, S., Ishikawa, T., Miyagi, M., Arai, G., Suzuki, M., Eguchi, Y. (2013). The effect of platelet-rich plasma on posterolateral lumbar fusion in a rat model. JBJS, 95(12), 1109-1116. https://doi.org/10.2106/JBJS.L.00320. PMID: 23783208

12. Kruger, J.P., Hondke, S., Endres, M., Pruss, A., Siclari, A., Kaps, C.(2012). Human platelet-rich plasma stimulates migration and chondrogenic differentiation of human subchondral progenitor cells. J Orthop Res.30(6),845-52. https://doi.org/10.1002/jor.22005 . PMID: 22058056

13. Kurikchy, M. Q., Al-Rawi, N. H., Ayoub, R. S., Mohammed, S. S. (2013). Histological evaluation of bone healing using organic bovine bone in combination with platelet-rich plasma an experimental study on rabbits. Clin Oral Investig. 17(3), 897-904. https://doi.org/10.1007/s00784-012-0751-z. PMID: 22619092

14. Malhotra, R., Kumar, V., Garg, B., Singh, R., Jain, V., Coshic, P., Chatterjee, K. (2015). Role of autologous platelet-rich plasma in treatment of long-bone nonunions: a prospective study. Musculoskelet Surg. 99(3), 243-248. https://doi.org/10.1007/s12306-015-0378-8. PMID: 26193983

15. Nikolidakis, D., Jansen, J. A. (2008). The biology of platelet-rich plasma and its application in oral surgery. Tissue Eng. 14(3), 249-258. https://doi.org/10.1089/ten.teb.2008.0062. PMID: 18601587

16. Ornetti, P., Nourissat, G., Berenbaum, F., Sellam, J., Richette, P., & Chevalier, X. (2016). Does platelet-rich plasma have a role in the treatment of osteoarthritis?. JBSpine. 83(1), 31-36. https://doi.org/10.1016/j.jbspin.2015.05.002. PMID: 26162636

17. Oryan, A., Parizi, A. M., Shafiei, S. Z., Bigham, A. (2012). Effects of combined hydroxyapatite and human platelet rich plasma on bone healing in rabbit model: radiological, macroscopical, histopathological and biomechanical evaluation. Cell Tissue Bank. 13(4):639–651. https://doi.org/10.1007/s10561-011-9285-x. PMID: 22180011

18. Paknejad, M., Shayesteh, Y. S., Yaghobee, S., Shariat, S., Dehghan, M., Motahari, P. (2012). Evaluation of the Effect of Plasma Rich in Growth Factors (PRGF) on Bone Regeneration. JDT 9(1), 59-67. PMID: 22924103

19. Pazzini, J. M., Nardi, A. B. D., Huppes, R. R., Gering, A. P., Ferreira, M. G., Silveira, C. P., Santos, R. (2016). Method to obtain platelet-rich plasma from rabbits (Oryctolagus cuniculus). Pesq. Vet. Bras, 36(1), 39-44. http://dx.doi.org/10.1590/S0100-736X2016000100007

20. Shapiro, F. (2016). Pediatric orthopedic deformities, Volume 1, Springer Int Pub, Switzerland, (672-673).

21. 21- Sheth, U., Simunovic, N., Klein, G., Fu, F., Einhorn, T. A., Schemitsch, E., Bhandari, M. (2012). Efficacy of autologous platelet-rich plasma use for orthopaedic indications: a meta-analysis. J Bone Joint Surg Am, 94(4), 298-307. https://doi.org/10.2106/JBJS.K.00154. PMID: 22241606

22. .Silva, R. F., Carmona, J. U., Rezende, C. M. (2012). Comparison of the effect of calcium gluconate and batroxobin on the release of transforming growth factor beta 1 in canine platelet concentrate. BMC Vet Res. 25, 8, 121. https://doi.org/10.1186/1746-6148-8-121. PMID: 22830991

23. Simman, R., Hoffmann, A., Bohinc, R. J., Peterson, W. C., & Russ, A. J. (2008). Role of platelet-rich plasma in acceleration of bone fracture healing. Ann Plast Surg, 61(3), 337-344. https://doi.org/10.1097/SAP.0b013e318157a185. PMID: 18724139

24. Tietze, D. C., Geissler, K., Borchers, J. (2014). The effects of platelet-rich plasma in the treatment of large-joint osteoarthritis: a systematic review. The Phys Sportsmed, 42(2), 27-37. https://doi.org/10.3810/psm.2014.05.2055. PMID: 24875970

25. Weibrich, G., Kleis, W. K., Hafner, G., Hitzler, W. E.(2002). Growth factor levels in platelet-rich plasma and correlations with donor age, sex, and platelet count. J Craniomaxillofac Surg. 30(2), 97-102. https://doi.org/10.1054/jcms.2002.0285. PMID: 12069512