

مطالعه مورفولوژیکی و مورفومتریکی استخوانچه‌های گوش میانی در جنین‌های 91 تا 117 روزه گوسفند ماکویی

نعیمه سیمایی، غلامرضا نجفی*، فرهاد سلطانی‌نژاد، علی شالیزار جلالی

گروه علوم پایه، دانشکده دامپزشکی دانشگاه ارومیه، آذربایجان غربی، ارومیه، ایران

(دریافت مقاله: ۲ خرداد ماه ۱۳۹۷، پذیرش نهایی: ۲۲ مرداد ماه ۱۳۹۷)

چکیده

زمینه مطالعه: استخوانچه‌های گوش میانی دارای نقش بسیار اساسی در انتقال صوت به گوش داخلی و در نتیجه در درک اصوات می‌باشند و با توجه به اینکه مطالعه‌ای در زمینه مورفولوژی و مورفومتری استخوانچه‌ها در دوره جنینی گوسفند یافت نشد این مطالعه صورت گرفت. **هدف:** مطالعه مورفولوژیکی و مورفومتریکی استخوانچه‌های گوش میانی در دوره جنینی گوسفند ماکویی. **روش کار:** تعداد ۸ عدد جنین گوسفند بین ۹۱ تا ۱۱۷ روزه از کشتارگاه صنعتی ارومیه جمع‌آوری گردید. بعد از جدا نمودن سر، استخوانچه‌های گوش میانی از حباب صماخی خارج گردیدند و هر یک از استخوانچه‌ها بطور جداگانه و با استفاده از استرئومیکروسکوپ از نظر آناتومیکی مورد ارزیابی قرار گرفتند سپس پارامترهایی از قبیل شکل ظاهری، ابعاد و زوایا هر یک از استخوانچه‌ها اندازه‌گیری گردیدند. **نتایج:** یافته‌های آناتومیکی نشان دادند که در داخل حفره صماخی به ترتیب از سمت خارج به داخل استخوانچه‌های چکشی، سندان و رکابی قرار دارند. در استخوانچه چکشی، زائده قدامی وجود ندارد ولی در محل این زائده یک ورقه استخوانی پهن که در حد فاصل بین سر و زائده عضلانی استخوانچه چکشی قرار دارد و به حلقه صماخی مداومت می‌کند، قرار دارد. در استخوانچه سندان، استخوانچه عدسی شکل وجود ندارد. در استخوانچه رکابی، زائده عضلانی وجود ندارد و در محل اتصال سر استخوانچه رکابی به پایک خلفی این استخوانچه، سطح مشخصی برای اتصال تاندون انتهایی عضله رکابی وجود دارد. **نتیجه‌گیری نهایی:** در این مطالعه، آناتومی استخوانچه‌های گوش میانی همانند گوش میانی سایر حیوانات بوده ولی یکسری اختلافات در آناتومی این استخوانچه‌ها در جنین‌های مورد مطالعه مشاهده شد که می‌تواند در نحوه تکامل این استخوانچه‌ها و روند ایجاد و تشخیص ناهنجاریهای گوش میانی مورد استفاده قرار گیرد. داده‌های بدست آمده با استفاده از ANOVA یکطرفه و تست تعقیبی Tuckey آنالیز شدند.

واژه‌های کلیدی: آناتومی، استخوانچه‌های گوش میانی، جنین گوسفند، مورفومتری

مقدمه

گسترده‌ای بر روی گوش صورت گرفته است که این مطالعات شامل بررسی بافت‌شناسی ساختارهای گوش میانی (۱۹)، ویژگی‌های مورفومتریکی گوش خارجی و گوش میانی (۵) و مطالعاتی از جنبه‌های جراحی می‌باشند (۱۸). بر طبق این مطالعات گزارش شده که اپی‌تلیوم مخاط گوش میانی گوسفند همانند انسان از نوع تنفسی می‌باشد. همچنین خصوصیات مورفولوژی و توپوگرافی استخوانچه‌های گوش میانی در نشخوارکنندگان مطالعه شده و با استخوانچه‌های اسب مقایسه شده است و مشخص گردیده که سر استخوانچه چکشی در نشخوارکنندگان نسبت به اسب کشیده‌تر و استخوانچه سندان نازک‌تر بوده و همچنین استخوانچه رکابی در نشخوارکنندگان مستطیل شکل و در اسب مثلثی شکل می‌باشد (۷). بدلیل اینکه تاکنون هیچ مطالعه‌ای در زمینه آناتومی استخوانچه‌های گوش میانی گوسفند در دوره جنینی صورت نگرفته است این مطالعه طراحی و انجام گرفت تا اطلاعات بهتری را از جنبه جزئیات تکاملی آناتومیکی گوش میانی گوسفند را در اختیار سایر محققین قرار دهد.

مواد و روش کار

در این مطالعه جهت شناسایی مورفولوژی و مورفومتری استخوانچه‌های گوش میانی در جنین‌های بین ۹۱ تا ۱۱۷ روزه ماکویی،

استخوانچه‌های گوش میانی نقش اساسی در انتقال صوت داشته (۷) و شامل سه استخوانچه چکشی، سندان و رکابی می‌باشند (۲۹) که بصورت زنجیری و به ترتیب از سمت پرده صماخ تا سوراخ Fenestra قرار می‌گیرند (۳) و کار انتقال امواج صوتی به گوش داخلی و تبدیل آن‌ها به انرژی مکانیکی را برعهده دارند (۱۲، ۱۱، ۹، ۸، ۶). مورفولوژی و مورفومتری استخوانچه‌های گوش میانی در انسان و بعضی حیوانات بطور وسیع مورد مطالعه قرار گرفته است. این مطالعات در انسان شامل بررسی مورفولوژی و مورفومتری استخوانچه‌های گوش میانی در اجساد نوزادان تازه متولد شده (۲۹)، مطالعه بر روی مورفولوژی (۲۵) و سیر تکاملی و روند استخوانی شدن استخوانچه‌های گوش میانی (۱، ۲، ۱۳، ۱۵، ۲۰، ۲۶، ۲۷، ۳۰) و مطالعه بر روی سیر تکاملی استخوانچه رکابی (۱) در جنین انسان می‌باشند، که بر طبق این مطالعات بیشترین تنوعات مورفولوژی مربوط به استخوانچه رکابی و کمترین تنوعات مورفولوژی مربوط به استخوانچه سندان گزارش شده‌اند. مطالعات مورفومتری بر روی استخوانچه‌های گوش میانی در خرگوش نیوزلندی (۱۶)، موش (۳۳) و گوسفند (۱۹) صورت گرفته است و گزارش شده که خرگوش نیوزلندی و موش دارای استخوانچه عدسی شکل و گوسفند فاقد این استخوانچه می‌باشند. همچنین در گوسفند مطالعات



دارای انحنای ملایمی به سمت جلو و خارج می‌باشد (تصویر ۴، ۲). زائده جانبی استخوانچه چکشی، در فوقانی‌ترین محل اتصال دسته به پرده صماخ قرار گرفته و بصورت یک برجستگی مثلثی شکل به سمت خارج گسترش یافته و باعث ایجاد برآمدگی در داخل پرده صماخ شده است (تصویر ۵). زائده عضلانی استخوانچه چکشی، به صورت برآمدگی مخروطی شکل در انتهای فوقانی لبه داخلی دسته چکشی و در اتصال با عضله کشنده پرده صماخ (Tensor tympani) مشاهده گردید. از زیر زائده عضلانی، عصب طناب صماخی (Chorda tympani) عبور می‌کند (تصویر ۵، ۳، ۲). زائده قدامی استخوانچه چکشی مشاهده نشد ولی در محل این زائده یک ورقه استخوانی پهن که در حد فاصل بین سر و زائده عضلانی استخوانچه چکشی قرار دارد و به حلقه صماخی (Tympanic ring) مداومت می‌کند، مشاهده شد (تصویر ۳). با توجه به جدول ۱ هیچ اختلاف معنی‌داری ما بین پارامترهای طول و عرض دسته چکشی، ارتفاع زائده عضلانی و اندازه قاعده زائده عضلانی، ارتفاع زائده جانبی، طول قاعده ورقه استخوانی بین سر و زائده عضلانی استخوانچه چکشی در بین جنین‌های مورد مطالعه مشاهده نشد ($p > 0.05$). دومین استخوانچه از این زنجیره استخوانی، استخوانچه سندان می‌باشد. مشخص گردید که استخوانچه سندان بصورت کامل در گودی اپی‌تیمپانیک (Epitympanic recess) قرار گرفته و دارای موقعیت خلفی- قدامی (Caudorostral) می‌باشد. این استخوانچه دارای بدنه و بازوی کوتاه و بازوی بلند می‌باشد. بازوها بصورت واگرا نسبت به یکدیگر مشاهده شدند. بدنه استخوانچه سندان، مکعبی شکل و محدب دیده شد. بدنه استخوانچه سندان دارای یک سطح مفصلی برای مفصل شدن با سر استخوانچه چکشی می‌باشد. بازوی بلند و بازوی کوتاه از بدنه استخوانچه سندان منشأ می‌گیرند (تصویر ۶). بازوی بلند با انحنای پایینی- داخلی (Ventromedial) مشاهده شد که با سر (Head) استخوانچه رکابی مفصل می‌گردد و در این قسمت استخوانچه عدسی شکل مشاهده نشد. بازوی کوتاه در جهت خلفی (Caudal) گسترش یافته و در گودی سندان (Incudal fossa) قرار گرفته است (تصویر ۶، ۴). با توجه به جدول شماره ۲ هیچ اختلاف معنی‌داری ما بین پارامترهای طول و عرض بازوی بلند و بازوی کوتاه استخوانچه سندان، طول و عرض و ضخامت بدنه، در بین جنین‌های مورد مطالعه مشاهده نشد ($p > 0.05$). همچنین در این مطالعه مشخص گردید که کوچکترین و داخلی‌ترین استخوانچه این زنجیره، استخوانچه رکابی می‌باشد که دارای سر (Head)، گردن (Neck)، پایک قدامی (Rostral crura) و پایک خلفی (Caudal crura)، قاعده (Base) و سوراخ بین پایک‌ها (Intercrural foramen) می‌باشد. استخوانچه رکابی اغلب با اشکال متنوعی از مستطیل تا دوزنقه مشاهده گردید (تصویر ۷). سر استخوانچه رکابی دارای یک سطح مفصلی برای مفصل شدن با بازوی بلند استخوانچه سندان می‌باشد (تصویر ۷). در این مطالعه مشخص گردید که استخوانچه رکابی فاقد زائده عضلانی بوده و در

۸ عدد جنین گوسفند بین ۹۱ تا ۱۱۷ روزه از کشتارگاه صنعتی ارومیه جمع آوری گردید. سن جنین‌ها پس از اندازه‌گیری طول ناحیه فرق سر تا کپل یا مقعد (Crown- Rump or Anus Length (C.R.L)) طبق فرمول زیر بدست آمد (۴).

طول C.R. بر حسب سانتیمتر $Y =$

$$Y + 17) / 2 = \text{سن جنین بر حسب روز}$$

بلافاصله بعد از جمع‌آوری، جنین‌ها در فرمالین ۱۰٪ نمکی قرار داده شده و به سالن تشریح دانشکده دامپزشکی ارومیه منتقل شدند. متعاقباً سرها از تنه جدا گشته و بعد از جدا کردن فک پایین و برداشت قسمتی از دیواره داخلی پایینی حباب صماخی، گوش میانی مشخص گردید (تصویر ۱). بعد از کالبدشکافی حفره صماخی، استخوانچه‌ها و عضلات مورد بررسی آناتومیکی قرار گرفتند. سپس استخوانچه‌های گوش میانی به تفکیک جمع‌آوری شده و تصاویر لازم تهیه گردید و پارامترهایی از قبیل شکل ظاهری، ابعاد و زوائد هر یک از استخوانچه‌ها اندازه‌گیری گردیدند.

بررسی آماری داده‌ها: داده‌ها با استفاده از نرم افزار آماری SPSS نسخه ۲۳ مورد تجزیه و تحلیل آماری قرار گرفتند. آزمون آنوای یکطرفه one-way ANOVA و تست تعقیبی Tuckey جهت آنالیز داده‌ها مورد استفاده قرار گرفتند و سطح $p \leq 0.05$ برای معنی دار بودن اختلاف بین داده‌ها در نظر گرفته شد.

نتایج

در این مطالعه مشخص گردید که در داخل حفره صماخی به ترتیب از سمت خارج به داخل استخوانچه‌های چکشی، سندان و رکابی قرار دارند (تصویر ۴). استخوانچه چکشی بزرگترین و خارجی‌ترین استخوانچه در این زنجیره استخوانی بوده که دارای دسته، گردن، سر و سه زائده می‌باشد (تصویر ۵). سر استخوانچه چکشی بصورت کامل در قسمت فوقانی حفره صماخ بنام گودی اپی‌تیمپانیک (Epitympanic recess) قرار گرفته و دارای موقعیت خلفی - داخلی (Caudomedial) نسبت به گردن استخوانچه چکشی می‌باشد (تصویر ۵، ۴). سر استخوانچه چکشی بیضی شکل بوده و در برش عرضی به شکل نیمه کروی مشاهده شد و همچنین در بخش خلفی، سطح مفصلی نیمکروی شکلی برای مفصل شدن با بدنه استخوانچه سندان مشاهده گردید (تصویر ۵). گردن استخوانچه چکشی، در بالای دسته قرار گرفته و بصورت باریک، کوتاه و واضح بوده و سر را به دسته متصل می‌کند (تصویر ۵). همچنین مشاهده شد که دسته استخوانچه چکشی، در سمت داخل پرده صماخ و در جهت بالایی- پایینی (Dorsoventral) قرار گرفته و در برش عرضی دارای مقطع سه وجهی بوده و ضلع خارجی نسبت به دو ضلع دیگر دارای پهنای کمتری بوده و با پرده صماخ در تماس می‌باشد. همچنین مشاهده گردید که دسته استخوانچه چکشی به سمت انتهای پایینی کاهش قطر یافته و



جدول ۱. مقایسه پارامترهای (بر حسب mm) مورفومتریک مطالعه شده استخوانچه چکشی در جنین‌های ۹۱ تا ۱۱۷ روزه گوسفند ماکویی (M±SE).

سن جنین (روز)	طول دسته چکشی	عرض دسته چکشی	ارتفاع زائده عضلانی	اندازه قاعده زائده عضلانی	ارتفاع زائده جانبی	طول قاعده ورقه استخوانی
۹۱	۴/۴۷±/۱۱	-/۳۷±/۰۳	-/۷۴±/۰۵	-/۴۴±/۰۵	-/۸۷±/۰۳	۲/۰۸±/۱۱
۱۰۲	۴/۶۲±/۱۷	-/۴۴±/۰۳	-/۷۴±/۰۱۱	-/۴۴±/۰۲	-/۸۹±/۰۴	۲/۲۳±/۱۳
۱۱۲	۴/۹۲±/۰۶	-/۴۴±/۰۴	-/۸۹±/۰۳	-/۵۹±/۰۵	-/۸۹±/۰۷	۲/۲۳±/۰۹
۱۱۷	۵/۰۷±/۰۱	-/۴۴±/۰۱	-/۸۲±/۰۲	-/۵۹±/۰۳	-/۸۹±/۰۲	۲/۳۸±/۱۷

جدول ۲. مقایسه پارامترهای (بر حسب mm) مورفومتریک مطالعه شده استخوانچه سندان در جنین‌های ۹۱ تا ۱۱۷ روزه گوسفند ماکویی (M±SE).

سن جنین (روز)	طول بازوی بلند	عرض بازوی بلند	طول بازوی کوتاه	عرض بازوی کوتاه	طول بدنه	عرض بدنه	ضخامت بدنه
۹۱	۱/۹۴±/۱۳	-/۵۹±/۰۱۱	۱/۴۹±/۰۹	-/۵۲±/۰۸	۱/۴۹±/۱۷	۱/۳۴±/۱۳	۱/۶۴±/۱۶
۱۰۲	۱/۹۴±/۲۱	-/۵۹±/۰۸	۱/۴۹±/۱۶	-/۵۹±/۰۱۱	۱/۶۴±/۲۱	۱/۳۴±/۰۸	۱/۶۴±/۱۱
۱۱۲	۲/۰۸±/۲۱	-/۷۴±/۰۹	۱/۶۴±/۱۷	-/۶۷±/۱۲	۱/۷۹±/۱۱	۱/۴۹±/۰۷	۱/۷۹±/۱۷
۱۱۷	۲/۰۸±/۱۸	-/۷۴±/۰۱۱	۱/۷۹±/۱۳	-/۷۴±/۱۵	۱/۹۴±/۱۹	۱/۴۱±/۱۱	۱/۹۴±/۱۵

جدول ۳. مقایسه پارامترهای (بر حسب mm) مورفومتریک مطالعه شده استخوانچه رکابی در جنین‌های ۹۱ تا ۱۱۷ روزه گوسفند ماکویی (M±SE).

سن جنین (روز)	طول پایک قدامی	عرض پایک قدامی	طول پایک خلفی	عرض پایک خلفی	قطر بزرگ سوراخ بین پایک‌ها	قطر کوچک سوراخ بین پایک‌ها
۹۱	۱/۶۴±/۰۲	-/۲۹±/۰۸	۱/۴۹±/۱۵	-/۲۹±/۰۹	-/۲۹±/۰۱	-/۲۹±/۰۱
۱۰۲	۱/۷۹±/۱۲	-/۲۹±/۰۶	۱/۷۹±/۱۳	-/۲۹±/۰۲	-/۲۹±/۰۱	-/۴۴±/۰۱
۱۱۲	۱/۹۴±/۱۷	-/۳۶±/۰۷۵	۲/۰۸±/۲۳	-/۳۳±/۰۴	-/۷۴±/۱۲	-/۴۴±/۰۵
۱۱۷	۲/۳۸±/۲۴	-/۴۴±/۰۸	۱/۶۴±/۲۷	-/۳۷±/۱۱	-/۸۹±/۰۴	-/۵۹±/۱۴

و بیضی شکل دیده می‌شود (۱۰). Mohammadpour در سال ۲۰۱۱ گزارش کرد سر استخوانچه چکشی در هامستر بیضی شکل، در موش کور و بعضی از گونه‌های موش کور به شکل نیمه‌کروی و یا کروی شکل می‌باشد (۲۲). اما در این مطالعه سر استخوانچه چکشی به شکل کروی تا بیضی مشاهده گردید. در مطالعه‌ای که توسط Botti و همکاران در سال ۲۰۰۶ صورت گرفته مشخص گردید که سر استخوانچه چکشی در مقطع عرضی در نشخوارکنندگان بالغ مثلی شکل می‌باشد (۷). همچنین در تحقیقی که توسط Kurtul و همکاران در سال ۲۰۰۳ انجام گرفت مشخص گردید سر استخوانچه چکشی در مقطع عرضی در خرگوش نیوزلندی کروی است (۱۶)، اما در مطالعه حاضر به شکل نیمه‌کروی مشاهده گردید.

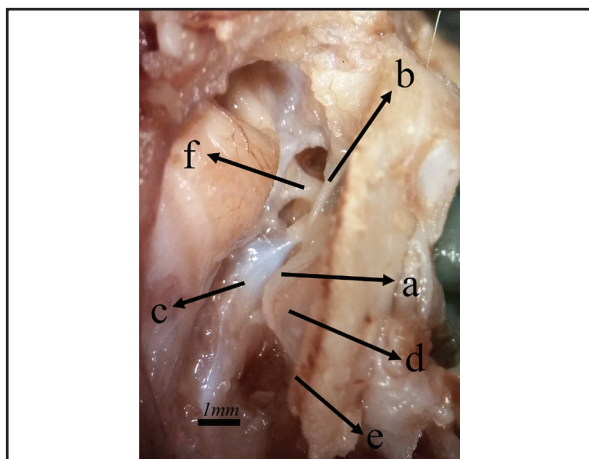
بر طبق مطالعه‌ای که توسط Pramilia و همکاران در سال ۲۰۱۳ انجام گرفته مشخص گردید، دسته استخوانچه چکشی از نظر انحنا در جنین انسان فاقد انحنا می‌باشد (۲۵). همچنین Unur و همکاران در سال ۲۰۰۱ گزارش کردند دسته استخوانچه چکشی در نوزاد تازه متولد شده انسان دارای انحنا به سمت جلو و یا فاقد انحنا است (۲۹). همچنین در تحقیقی که توسط Kurtul و همکاران در سال ۲۰۰۳ انجام گرفت مشخص گردید دسته استخوانچه چکشی در خرگوش نیوزلندی دارای انحنا به سمت جلو است و در برش عرضی دسته داری مقطعی سه وجهی می‌باشد که پهن‌ترین ضلع، ضلع خارجی است (۱۶). در مطالعه حاضر دسته استخوانچه چکشی همانند نوزاد انسان و خرگوش نیوزلندی با انحنا به سمت قدام مشاهده گردید و همانند دسته استخوانچه چکشی خرگوش،

محل اتصال سر استخوانچه رکابی به پایک خلفی این استخوانچه، سطح مشخصی برای اتصال تاندون انتهایی عضله رکابی وجود دارد. همچنین گردن در استخوانچه رکابی با اشکال متنوع مشاهده گردید. بصورتی که، در بعضی از نمونه‌ها گردن بلند و در بعضی نمونه‌ها گردن کوتاه مشاهده شد (تصویر ۷). پایک‌های استخوانچه رکابی نیز بصورت قرینه و یا بصورت ناقربینه مشاهده گردیدند (تصویر ۷). با توجه به آنالیزهای آماری صورت گرفته مشخص گردید که طول پایک قدامی استخوانچه رکابی بلندتر از پایک خلفی این استخوانچه می‌باشد. سوراخ بین پایک‌ها در بعضی نمونه‌ها به شکل دایره، بیضی و یا مثلی مشاهده گردید (تصویر ۷). این سوراخ توسط غشایی از لیگامان حلقوی (Annular lig.) پوشیده شده است. پایک‌ها در انتها توسط یک قاعده مسطح و اکثراً بیضی شکلی به نام Foot plate بهم متصل می‌شوند (تصویر ۸). با توجه به جدول ۳ هیچ اختلاف معنی‌داری ما بین پارامترهای طول و عرض پایک قدامی و خلفی، قطر بزرگ و کوچک سوراخ بین پایک‌ها مشاهده نشد ($p > 0.05$).

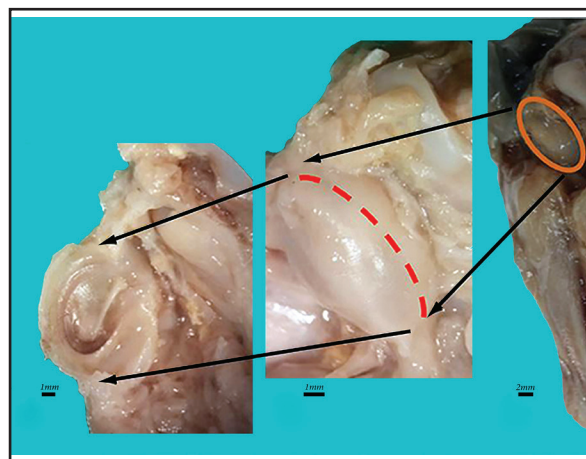
بحث

مطالعات محدودی در مورد ویژگی‌های آناتومیکی استخوانچه‌های گوش میانی در پستانداران اهلی و سایر حیوانات صورت گرفته است. تحقیقات آناتومیکی که توسط Erdogan و Kilinc در سال ۲۰۱۰ صورت گرفته نشان می‌دهد، سر استخوانچه چکشی در جنین گاو گرد تا تخم مرغی شکل بوده و در نشخوارکنندگان بالغ از بالا به پایین فشرده شده و کشیده

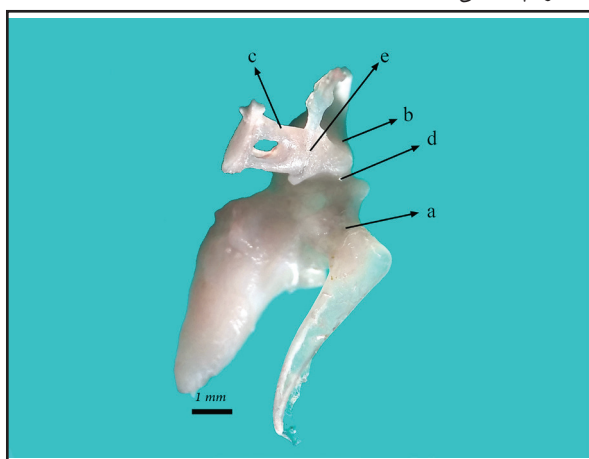




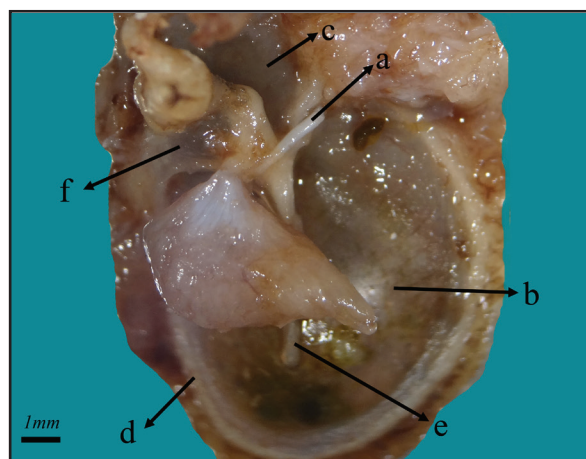
تصویر ۲. ساختار گوش میانی بعد از برداشتن دیواره داخلی پایی حباب صماخی در جنین ۱۰۲ روزه. a: دسته استخوان چکشی، b: عصب Chorda tympani n.، c: عضله کشنده پرده صماخ، d: قسمت سفت پرده صماخ، e: حلقه تیمپانیک، f: استخوانچه سندان.



تصویر ۱. رهیافت دسترسی به گوش میانی.



تصویر ۴. نحوه اتصال استخوانچه‌های گوش میانی در جنین ۹۷ روزه (نمای تحتانی). a: استخوانچه چکشی، b: استخوانچه سندان، c: استخوانچه رکابی، d: مفصل بین استخوانچه چکشی و سندان، e: مفصل بین استخوانچه سندان و رکابی.



تصویر ۳. ساختار گوش میانی در جنین ۱۰۲ روزه. a: عصب Chorda tympani n.، b: دسته قسمت سفت پرده صماخ، c: قسمت سفت پرده صماخ، d: حلقه تیمپانیک، e: دسته استخوان چکشی، f: ورقه استخوانی بین سر و زائده عضلانی استخوانچه چکشی، g: عضله کشنده پرده صماخ.

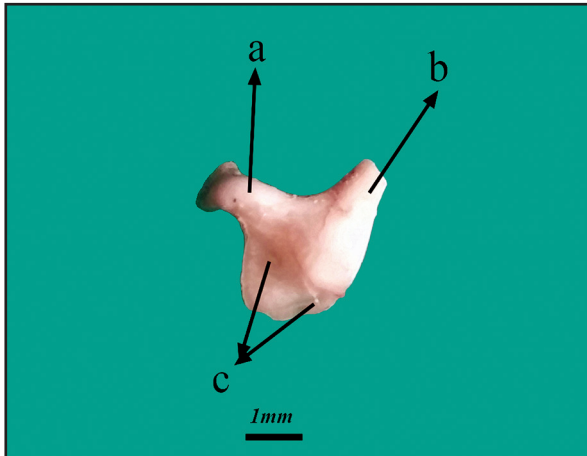
Unur و همکاران در سال ۲۰۰۱ نشان دادند که زائده جانبی استخوانچه چکشی در نوزاد تازه متولد انسان دارای ظاهری بسیار متنوع می‌باشد (۲۹). همچنین در تحقیقی که توسط Mohammadpour در سال ۲۰۱۱ انجام گرفت مشخص گردید که این زائده در هامستر مخروطی شکل می‌باشد (۲۲) اما در مطالعه حاضر، این زائده به شکل مثلث مشاهده گردید.

بر طبق مطالعات Unur و همکاران در سال ۲۰۰۱ مشخص گردید زائده قدامی استخوانچه چکشی در نوزاد تازه متولد انسان طول متغییری دارد و گاهی کاملاً طویل می‌باشد (۲۹). Harada و Ishii در سال ۱۹۷۲ گزارش کردند که این زائده در دوره جنینی انسان، بلندترین زائده استخوانچه چکشی بوده و بعد از تولد کوتاه می‌شود (۱۴). همچنین Botti و همکاران در سال ۲۰۰۶ نشان دادند که این زائده در نوجوانان بالغ به شکل خار می‌باشد (۷)، در مطالعه‌ای که توسط Kurtul و همکاران در

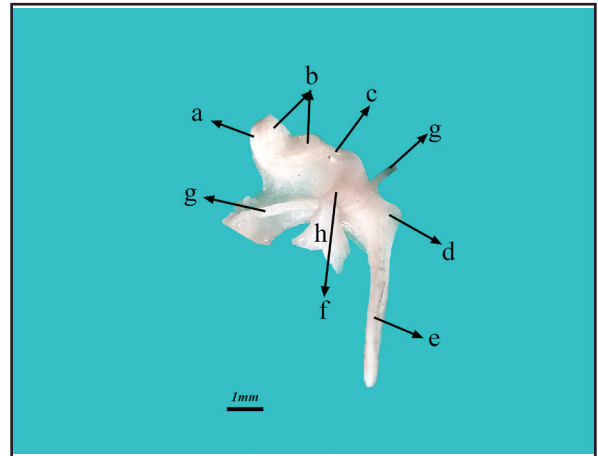
با مقطع عرضی سه وجهی مشاهده گردید با این تفاوت که در جنین‌های گوسفند، کم‌ترین پهنا مربوط به ضلع خارجی دسته استخوانچه چکشی مشاهده شد.

بر طبق مطالعه‌ای که توسط Pramilia و همکاران در سال ۲۰۱۳ انجام گرفته مشخص گردید گردن استخوانچه چکشی در جنین انسان (۲۵) متنوع بوده و گاهی فاقد گردن و یا گردن کوتاه و یا بلند است، که این نتایج مطابق با نتایج حاصل از تحقیق Unur و همکاران در سال ۲۰۰۱ بر روی نوزاد تازه متولد شده انسان می‌باشد (۲۵، ۲۹). در مطالعه‌ای که توسط Kurtul و همکاران در سال ۲۰۰۳ صورت گرفته مشخص گردید گردن استخوانچه چکشی در خرگوش نیوزلندی بلند بوده (۱۶) و این مشاهدات مطابق نتایج حاصل از تحقیق Mohammadpour در سال ۲۰۱۰ در موش (۲۳) و هامستر (۲۳) می‌باشد. اما در مطالعه حاضر گردن چکشی بصورت کوتاه، باریک و واضح مشاهده گردید.

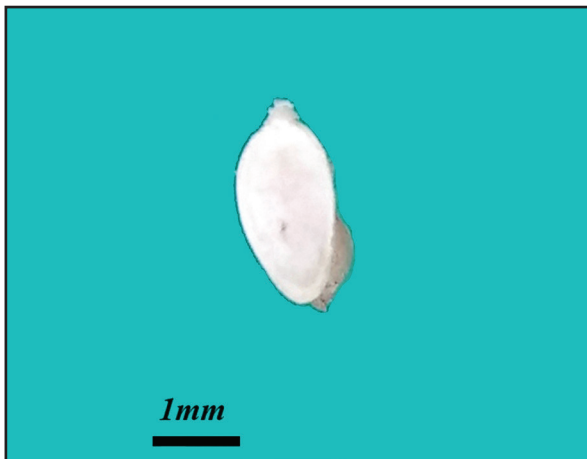



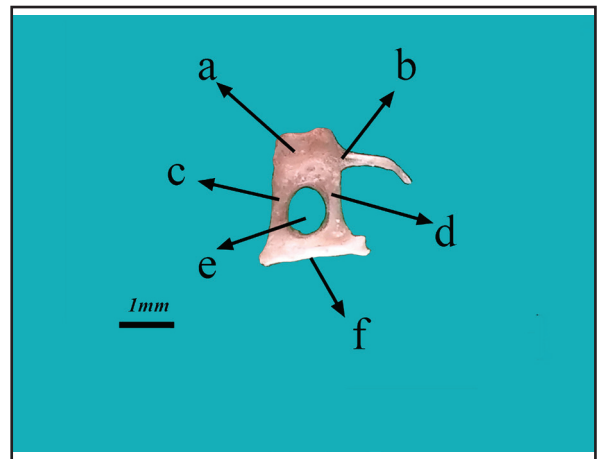
تصویر ۶. استخوانچه سندان در جنین‌های ۱۱۲ روزه. a: بازوی بلند، b: بازوی کوتاه، c: سطح مفصلی.



تصویر ۵. استخوانچه چکشی در جنین ۱۱۷ روزه. a: سر استخوانچه چکشی، b: سطح مفصلی، c: گردن، d: زائده جانبی، e: دسته استخوانچه چکشی، f: زائده عضلاتی، g: Chorda tympani n.، h: عضله کشنده پرده صماخ.



تصویر ۸. Foot plate استخوانچه رکابی در جنین ۱۱۰ روزه.



تصویر ۷. استخوانچه رکابی در جنین ۹۷ روزه. a: سر استخوانچه رکابی و سطح مفصلی برای مفصل شدن با بازوی بلند سندان، b: اختتام عضله رکابی، c: پایک قدامی، d: پایک خلفی، e: سوراخ بین پایکها، f: Foot plate.

که در مطالعه حاضر بازوی بلند استخوانچه سندان، طولیتر از بازوی کوتاه مشاهده گردید. همچنین مطالعاتی که توسط Kilinc و Erdogan در سال ۲۰۱۰ صورت گرفته نشان می‌دهد که هر دو بازوی استخوانچه سندان در جنین گاو از یک گوشه از بدنه استخوانچه سندان خارج می‌شوند (۱۰). اما در مطالعه حاضر مشاهده گردید که دو بازوی استخوانچه سندان از دو گوشه مختلف از بدنه استخوانچه سندان خارج می‌شوند.

بر طبق مطالعات Kurtul و همکاران در سال ۲۰۰۳ مشخص گردید استخوانچه عدسی شکل در خرگوش نیوزلندی وجود دارد (۱۶). همچنین در تحقیقی که توسط Botti و همکاران در سال ۲۰۰۶ انجام گرفت این زائده در نشخوارکنندگان بالغ نیز مشاهده شد (۷)، که این مشاهدات مطابق نتایج حاصل از تحقیق Mohammadpour در سال ۲۰۱۱ درهامستر می‌باشد (۲۲). اما در مطالعه حاضر استخوانچه عدسی شکل مشاهده نگردید.

تحقیقات آناتومیکی صورت گرفته توسط Mohammadpour در سال ۲۰۱۱ درهامستر نشان می‌دهد، شکل استخوانچه رکابی مثلثی

سال ۲۰۰۳ صورت گرفته مشخص گردید در خرگوش نیوزلندی این زائده در داخل پرده صماخ جای گرفته است (۱۶) و همچنین در تحقیقی که توسط Mohammadpour در سال ۲۰۱۱ انجام گرفت مشخص گردید این زائده درهامستر دارای رشد کم و ناواضح است (۲۲). اما در مطالعه حاضر زائده قدامی استخوانچه چکشی مشاهده نشد و احتمالاً در سنین بالاتر حاصل تبدیل ورقه استخوانی نازک و پهنی که بین سر و زائده عضلانی استخوانچه چکشی قرار دارد و تا حلقه صماخی مداومت پیدا می‌کند، خواهد بود.

تحقیقات آناتومیکی صورت گرفته توسط Botti و همکاران در سال ۲۰۰۶ نشان می‌دهد، بدنه استخوانچه سندان در نشخوارکنندگان بالغ بیضی شکل است (۷) اما در مطالعه حاضر بدنه استخوانچه سندان مکعبی شکل و محدب مشاهده گردید.

Ayres و همکاران در سال ۲۰۰۶ گزارش کردند، در گوسفند بالغ طول بازوهای بلند و کوتاه استخوانچه سندان، اکثراً یکسان است (۵) در صورتی



در این مطالعه، آناتومی استخوانچه‌های گوش میانی در جنین‌های مورد مطالعه، همانند گوش میانی سایر حیوانات بوده اما دارای یکسری اختلافات از جمله، عدم وجود زائده قدامی در استخوانچه چکشی و وجود یک ورقه استخوانی پهن در محل این زائده در استخوانچه چکشی می‌باشد. همچنین استخوانچه عدسی شکل وجود ندارد. در استخوانچه رکابی زائده عضلانی وجود ندارد. این نتایج می‌تواند اطلاعات بهتری را از جنبه جزئیات تکاملی آناتومیکی گوش میانی گوسفند را در اختیار سایر محققین قرار دهد و پایه‌ای برای مطالعات بعدی فراهم گردد.

تشکر و قدردانی

در انتها از تمامی کارکنان بخش آناتومی و جنین شناسی دانشکده دامپزشکی دانشگاه ارومیه صمیمانه قدردانی می‌شود.

References

1. Anson, B.J., Bast T.H. (1959) Development of the stapes of the human ear. Q Bull Northw Univ Med Sch. 33: 44-59.
2. Ars, B. (1989) Organogenesis of the middle ear structures. J Laryngol Otol. 103: 16-21.
3. Ars, B., Decraemer, W., Ars-Piret N. (1987) Tympano-ossicular allografts: morphology and physiology. Am J Otol. 8(2): 148-154.
4. Artur, G.H., Noakes, D.E., Pearson, H. (1996) Veterinary Reproduction and Obstetrics. (6th ed.). Baillier Tindall, London, UK. p. 62.
5. Ayres Seibel, V.A., Lavinsky, L., De Oliveira, J.A.P. (2006) Morphometric study of the external and middle ear anatomy in sheep: a possible model for ear experiments. Clin Anat. 19: 503-509.
6. Bekesy, G.V. (1949) The structure of the middle ear and the hearing of one's own voice by bone conduction. J Acous Soc-Am. 21: 217-235.
7. Botti, M., Secci, F., Ragionieri, L., Dessole, A.A., Acone, F. (2006) Auditory ossicles in the ruminants: comparative morphological analysis with the analogues formations of horse. Ann Fac Med Vet di Parma. 26: 91-96.
8. Bowden, R. (1977) Development of middle ear and external ear in man. Proc Roy Soc Med. 70: 807-815.
9. Dyce, K.M., Sack, W.O., Wensing, C.J.G. (1996)

می‌باشد (۲۲) و همچنین در تحقیقی که توسط Botti و همکاران در سال ۲۰۰۶ انجام گرفت این استخوانچه در اسب به شکل مثلث متساوی الاضلاع و در نشخوارکنندگان بالغ مستطیل شکل مشاهده گردید (۷) و در مطالعه‌ای که توسط Erdogan و Kilinc در سال ۲۰۱۰ و Lange و همکاران در سال ۲۰۰۴ صورت گرفت مشخص شد این استخوانچه در جنین گاو به شکل پدال و مشابه بعضی از جوندگان می‌باشد (۱۷، ۱۰). اما در مطالعه حاضر استخوانچه رکابی دارای اشکال متنوعی از مستطیل تا ذوزنقه مشاهده گردید.

Mohammadpour در سال ۲۰۱۱ گزارش کرد که سوراخ بین پایک‌های استخوانچه رکابی درهامستر مثلثی شکل می‌باشد (۲۲). همچنین Unur و همکاران در سال ۲۰۰۱ مشاهده کردند که این سوراخ در نوزاد تازه متولد شده انسان دارای اشکال متنوعی می‌باشد (۲۹) که این مشاهدات مطابق نتایج حاصل از تحقیق Pramilia و همکاران در سال ۲۰۱۳ در جنین انسان می‌باشد (۲۵). در مطالعه حاضر شکل سوراخ بین پایک‌های استخوانچه رکابی، متنوع و همانند آنچه که در جنین و نوزاد تازه متولد شده انسان می‌باشد، مشاهده گردید.

Unur و همکاران در سال ۲۰۰۱ گزارش کردند که گردن استخوانچه رکابی در نوزاد تازه متولد انسان متنوع می‌باشد (۲۹) که مشابه مشاهدات ما در این مطالعه می‌باشد.

مطالعاتی که توسط Kurtul و همکاران در سال ۲۰۰۳ بر روی خرگوش نیوزلندی (۱۶) و Botti و همکاران در سال ۲۰۰۶ بر روی نشخوارکنندگان بالغ (۷) صورت گرفت نشان داد که زائده عضلانی استخوانچه رکابی در این حیوانات وجود دارد. این در حالی است که مطالعاتی که توسط Erdogan و Kilinc در سال ۲۰۱۰ صورت گرفت نشان داد که این زائده در جنین گاو وجود ندارد (۱۰). در این تحقیق همانند مطالعه‌ای که بر روی جنین گاو صورت گرفته است، این زائده مشاهده نگردید.

Mohammadpour در سال ۲۰۱۱ گزارش کرد که درهامستر پایک خلفی استخوانچه رکابی از پایک قدامی بلندتر بوده (۲۲) که مطابق با نتایج بدست آمده توسط Mason در سال ۲۰۰۶ بر روی موش کور (۲۱) و Pracy و همکاران در سال ۱۹۹۸ بر روی انسان می‌باشد (۲۴). مطالعاتی که توسط Erdogan و Kilinc در سال ۲۰۱۰ صورت گرفت نشان داد که در جنین گاو و خوک طول هر دو پایک استخوانچه رکابی یکسان می‌باشد (۱۰).

Unur و همکاران در سال ۲۰۰۱ گزارش کردند که پایک‌های استخوانچه رکابی در نوزاد تازه متولد انسان بصورت قرینه و ناقربه بوده (۲۹) که مطابق با مشاهدات مطالعه حاضر می‌باشد. Kurtul و همکاران در سال ۲۰۰۳ گزارش کردند که طول پایک قدامی در خرگوش نیوزلندی، نسبت به پایک خلفی بلندتر بوده (۱۶) که همانند نتایج بدست آمده در مطالعه حاضر می‌باشد.



- Textbook of Veterinary Anatomy. (2th ed.). W.B. Saunders Company, Philadelphia, USA. p. 342-345.
10. Erdogan, S., Kilinc, M. (2010) Gross anatomy and arterial vascularization of the tympanic cavity and osseous labyrinth in mid-gestational bovine fetuses. *Anat Rec.* 293: 2083-2093.
 11. Fleischer, G. (1978) Evolutionary principles of the mammalian middle ear. *Adv Anat Embryol. Cell Biol.* 55: 1-70.
 12. Getty, R. (1975) *Sisson and grossman's the anatomy of the domestic animals.* (5th ed.) W.B. Saunders Company, Philadelphia, USA. Vol 1 & 2. p. 245-246, 723, 1204-1208.
 13. Hanson, J., Anson, B.B., Bast T.H. (1959) The early embryology of the auditory ossicles in man. *Q Bull N Univ Med Sch.* 33: 358-379.
 14. Harada, O., Ishii, H. (1972) The Condition of the auditory ossicles in microtia. *Plast Reconst Surg.* 50: 48-53.
 15. Kosiagina, E.B. (1979) Development of structuralelements of the middle ear in humans. *Arkh Anat Gistol Embryol.* 72: 73-79.
 16. Kurtul, I., Cevik, A., Bozkurt, E.U., Dursun, N. (2003) A detailed subgross morphometric study on the auditory ossicles of the New Zealand rabbit. *Anat Histol Embryol.* 32: 249-252.
 17. Lange, S., Stalleicken, J., Burda, H. (2004) Functional morphology of the ear in fossorial rodents, *Microtus arvalis* and *Arvicola terrestris*. *J Morphol.* 262: 770-779.
 18. Lavinsky, L., Goycoolea, M., Ganança, M. M., Zwetch, Y. (1999) Surgical treatment of vertigo by utriculostomy: an experimental study in sheep. *Acta Otolaryngol.* 119(5): 522-7.
 19. Lavinsky, L., Seibel, V. (2001) Detailed histologic, anatomic, and morphometric study of the middle ear in sheep to establish a new experimental model. In: *Recent Advances in Otitis Media.* Takasaka, T., Yuasa, R., Hozawa, K. (eds.). Sendai (Japan): Monduzzi. p. 231-235.
 20. Louryan, S. (1993) Le développement des osselet de l'ouïe chez l'embryon humain: corrélation-avec les données recueillies chez la souris. *Bull Assoc Anat.* 236: 29-32.
 21. Mason, M.J. (2006) Evolution of the middle ear apparatus in Talpidmoles. *J Morphol.* 267: 678-695.
 22. Mohammadpour, A.A. (2011) Morphology and morphometrical study of hamster middle ear bones. *Iran J Vet Res.* 12(2): 121-126.
 23. Mohammadpour, A.A. (2010) Morphological Study of Auditory Ossicles in the Mouse. *J Appl Anim Res.* 37: 269-271.
 24. Pracy, J.P., White, A., Mustafa, Y., Smith, D., Perry, M.E. (1998) The comparative anatomy of the pig middle ear cavity: a model for middle ear inflammation in the human. *J Anat.* 192: 359-368.
 25. Pramilia, M., Narasinga Rao, B. (2013) Morphological variations in human fetal ear ossicles. *Int J Anat Res.* 1(2): 40-42.
 26. Richany, S.F., Bast, T.H., Anson, B.J. (1954) The development and adult structure of the malleus, incus and stapes. *Ann Otol.* 63: 394-434.
 27. Rodriguez, J.F., Merida, J.R., Jimenez, J. (1991) A study of the os goniale in man. *Acta Anat.* 142: 188-192.
 28. Nishizaki, K., Anniko, M. (1997) Developmental morphology of the middle ear. *Auris Nasus Larynx.* 24: 31-38.
 29. Unur, E., Ulger, H., Ekinçi, N. (2001) Morphometrical and morphological variations of middle ear ossicles in the newborn. *Erciyes Med J.* 24(2): 57-63.
 30. Whyte, J., Cisneros, A., Yus, C., Obón, J., Whyte, A., Serrano, P., Pérez-Castejón, C., Vera, A. (2008) Development of the dynamic structure (force lines) of the middle ear ossicles in human fetuses. *Histol Histopathol.* 23: 1049-1060.



Morphological and Morphometrical Study of Middle Ear Ossicles in 91 to 117-Day-Old Makouei Sheep Fetuses

Simaei, N., Najafi, Gh. *, Soltananejad, F., Shalizarjalali, A.

Department of Basic Sciences, Faculty of Veterinary Medicine, University of Urmia, Urmia, Iran

(Received 23 May 2018, Accepted 13 August 2018)

Abstract:

BACKGROUND: The middle ear ossicles have a fundamental role in the transmission of sound to the inner ear and therefore it will lead to sound understanding. There is no anatomical and morphometrical research performed on this organ in 91 to 117-day-old Makouei sheep fetuses. **OBJECTIVES:** Morphological and morphometrical study of middle ear ossicles in Makouei sheep fetuses. **METHODS:** For this study 8 sheep fetuses at the age of 91 to 117 days were collected from Urmia slaughter-house, then the heads were cut and the middle ear ossicles were obtained from the tympanic bulla and each of the ossicles was assessed anatomically by means of stereomicroscope. Then factors such as shape, dimensions and processes of each of the ossicles were measured. **RESULTS:** Anatomical results showed that the tympanic cavity contains three middle ear ossicles: respectively, Malleus, Incus and Stapes. Rostral process of malleus was not found but in the same place, there was a osseous lamina between the head and muscular process of the malleus that continues to the tympanic ring. Lenticular bone and muscular process of incus were not found. There was a distinctive surface at the junction of the head and caudal crus of stapes for the stapedius muscle insertion. **CONCLUSIONS:** In this study, anatomical findings of ossicles are similar to the other animals but there are some differences in these fetuses that can be useful for study of evolution and creation process and diagnosis of anomalies. For statistical analysis, one-way ANOVA and Tukey's post-hoc test were used, and the value of $p < 0.05$ was considered as the criterion for statistical significance.

Keyword: Anatomy, Middle ear ossicles, Sheep fetus, Morphometry

Figure Legends and Table Captions

Table 1. Morphometrical parameters of Malleus in 91 to 117-day-old Makouei sheep fetuses(M±SE).

Table 2. Morphometrical parameters of Incus in 91 to 117-day-old Makouei sheep fetuses(M±SE).

Table 3. Morphometrical parameters of Stapes in 91 to 117-day-old Makouei sheep fetuses(M±SE).

Figure 1. Approach of the middle ear.

Figure 2. Middle ear structure after removing the medioventral wall of the tympanic bulla in 102-day-old sheep fetus. a. Handle of malleus, b. Chorda tympani n., c. Tensor tympani m., d. Pars tense of the tympanic membrane, e. Tympanic ring, f. Incus.

Figure 3. Middle ear structure in 102-day-old sheep fetus. a. Chorda tympani n., b. Pars tense of the tympanic membrane, c. Pars flaccid of the tympanic membrane, d. Tympanic ring, e. Handle of malleus, f. Osseous lamina between the head and muscular process of the malleus, g. Tensor tympani m.

Figure 4. Ossicular chain connection in 97-day-old sheep fetus (ventral view). a. Malleus, b. Incus, c. Stapes, d. Incudomalleolar joint, e. Incudostapedial joint.

Figure 5. Malleus in 117-day-old sheep fetus. a. Head of malleus, b. Articular surface, c. Neck, d. Lateral process, e. Handle of malleus, f. Muscular process, g. Chorda tympani n., h. Tensor tympani m.

Figure 6. Incus in 112-day-old sheep fetus. a. Long crus, b. Short crus, c. Articular surface.

Figure 7. Stapes in 97-day-old sheep fetus. a. Head and articular surface of stapes, b. Insertion of Stapedius m., c. Rostral crus, d. Caudal crus, e. Inter crusal foramen, f. Foot plate.

Figure 8. Foot plate of Stapes in 110-day-old sheep fetus.

*Corresponding author's email: g.najafi2006@yahoo.com, Tel: 044-32770508, Fax: 044-32753172

