

مطالعه آناتومیکی رباط های مفصل مچ پا در شتر یک کوهانه ایرانی

دکتر زهرا طوطیان*^۱ دکتر محمدعلی روزبهانی^۲

دریافت مقاله: ۲۶ آبان ماه ۱۳۸۱
پذیرش نهایی: ۲۳ فروردین ماه ۱۳۸۲

Anatomical studies of tarsal ligaments in Iranian one-humped camel

Tootian, Z.,¹ Roozbehani, M.A.²

¹Department of Basic Sciences, Faculty of Veterinary Medicine, University of Tehran, Tehran- Iran. ²Graduated from the Faculty of Veterinary Medicine, University of Tehran, Tehran- Iran.

Objective: Anatomical studies of tarsal ligaments of Iranian one-humped camel.

Design: Anatomical studies of tarsal joint of camel by dissection and cutting different sections.

Animals: Fifteen hind limbs of healthy one humped camel.

Procedure: Ten fresh and 5 frozen tarsal joints of camel were studied. All ligaments were dissected and named by N.A.V. Frozen specimens were cut sagittally and dorsally and internal ligaments studied properly.

Results: Twenty six ligaments in tarsal joints of one-humped camel were studied there were six groups which classified and named by N.A.V.

Clinical implications: From these results, 26 ligaments were studied and named. Recognising ligaments of tarsal joint of one humped camel can help veterinarian for further treatments of injuries in tarsal joint. *J. Fac. Vet. Med. Univ. Tehran. 58, 2: 129-132, 2003.*

Key words: Tarsus, Camel, Ligament.

corresponding author email: Tootianz@vetmed.ut.ac.ir

هدف: شناخت دقیق رباط های مفصل مچ پا در شتر یک کوهانه ایرانی.

طرح: مطالعه آناتومیکی در مقاطع مختلف مچ پا.

حیوانات: ده نمونه مچ پا به صورت تازه و پنج نمونه به صورت منجمد مورد مطالعه قرار گرفت. رباطها تشریح و نامگذاری شد. نمونه های منجمد را مقطع سهمی و دورسال داده و رباطهای داخلی دقیقاً مشخص گردید.

نتایج: شصت و دو رباط در مفصل مچ پای شتر یک کوهانه شناسایی، به شش گروه طبقه بندی و بر طبق (N.A.V) نامگذاری گردید.

نتیجه گیری: با توجه به یافته های موجود در این مطالعه، ۲۶ رباط شناسایی و نامگذاری گردید. شناسایی رباط های این مفصل در اختلالات مفصل مچ پای شتر حایز اهمیت بوده و به درمان جراحات این مفصل کمک می کند. مجله دانشکده دامپزشکی

دانشگاه تهران، (۱۳۸۲)، دوره ۵۸، شماره ۲، ۱۳۲-۱۲۹.

واژه های کلیدی: مچ پا، شتر، رباط.

یکی از ساختارهای بدن شتر که مطالعات بسیار محدودی بر روی آن انجام گرفته است، دستگاه حرکتی می باشد. قسمت تحتانی مچ پا مانند مچ دست به علت عدم پوشش مناسب توسط بافت نرم، در مقابل ضربات متعدد محیطی در معرض آزدگی است. ضربات مستقیم، عفونتهای مجاور و یا سیستمیک می توانند موجب تورم مفصلی شوند (۱۶). بنابراین شناسایی دقیقتر ساختمان این مفصل ضروری است. مطالعاتی در زمینه استخوان شناسی مقایسه ای (۹، ۱۰)، استخوانهای سر (۱۱)، ستون مهره ها، دنده ها و جناغ و اسکلت محوری (۱۲) در شتر انجام گرفته است. آرتروگرافی مفاصل آرنج و مچ دست (۱۴)، آرتروگرافی مفصل زانوی شتر (۱۵)، منیسک زانو (۷)، رباط های جانبی زانو (۶) و رباطهای جانبی منیسک زانو (۵) در شتر مطالعه گردیده است. به طور کلی رباط های مچ پا در سایر حیوانات (۴) و در انسان نیز به طور دقیق مشخص و نامگذاری شده است (۲۱).

ضروری به نظر می رسد که رباطهای مچ پای شتر یک کوهانه ایرانی که تاکنون مطالعه دقیقی بر روی آنها انجام نگرفته است نیز مورد بررسی قرار گیرند. هدف از این مطالعه مشخص نمودن محل دقیق رباط های مچ پا و نامگذاری آنها بر حسب اتصالاتشان به استخوانها بوده تا بتوان دید دقیقتر و کاملتری نسبت به این ناحیه در ارتباط با مشکلاتی که به علت تماس نزدیک آن با زمین ایجاد می شود، یافت.

مواد و روش کار

پانزده نمونه اندام خلفی از ۱۵ لاشه شتر تازه کشتار شده از کشتارگاههای اطراف تهران که عاری از مشکلات مفصل مچ پا بودند جمع آوری گردید نمونه ها از شتران بالغ نر و ماده ایرانی انتخاب و در سالن تشریح دانشکده دامپزشکی مورد مطالعه قرار گرفتند.

جهت مطالعه رباط های مفصل مچ پا ۱۰ نمونه به صورت تازه و پنج نمونه به صورت منجمد مورد مطالعه قرار گرفت.

الف- روش کار به صورت تازه: در این روش ابتدا به کمک تیغ جراحی و

(۱) گروه آموزشی علوم پایه دانشکده دامپزشکی دانشگاه تهران، تهران- ایران.

(۲) دانش آموزنده دانشکده دامپزشکی دانشگاه تهران، تهران- ایران.

(* نویسنده مسؤول Tootianz@vetmed.ut.ac.ir

پنس دندان موشی پوست ناحیه مچ پا را به دقت جدا نموده و پس از کار زدن بافتهای نرم و تاندونهای عضلات اطراف آن، رباط های خارج کپسولی در سطوح پشتی، کف پای، داخلی و خارجی به طور دقیق با توجه به اتصال آنها به استخوانها مشخص و نامگذاری گردید. جهت مطالعه رباط های داخل کپسولی، رباط های خارج کپسولی قطع و پس از مشخص نمودن با روش قبلی نامگذاری گردید.

ب- روش کار به صورت منجمد: در این روش پنج نمونه را با کمک چوب و نخ قند به نحوی که مچ پا کاملاً باز باشد محکم بسته و سپس در فریزر ۳۰- درجه سانتیگراد قرار داده و پس از انجماد کامل، آنها را خارج کرده و بلافاصله به کمک اهر برفی کوچک، قطع سهمی و دورسال داده و رباط های داخل کپسولی به طور دقیقتر مطالعه و نامگذاری گردید.

نتایج

از ۱۵ نمونه مچ پای شتر یک کوهانه ایرانی، ۲۶ رباط شناسایی و بر حسب اتصالاتشان به استخوانها بر طبق (N.A.V) نامگذاری (۲۳) و طبقه بندی گردید. این رباط ها به گروههای زیر تقسیم و گروهها مشخص و نامگذاری شد.

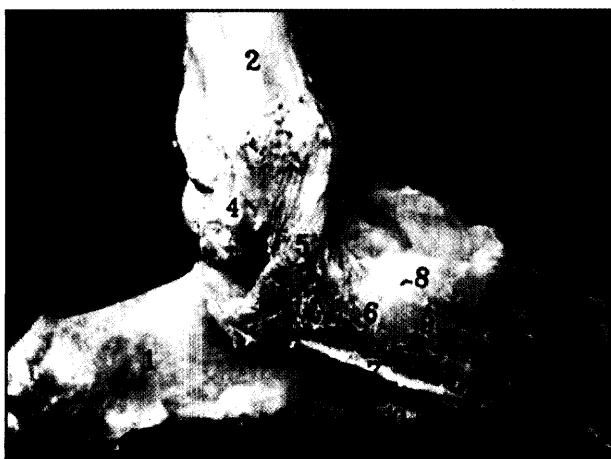
Ligg. collaterale mediale:

Pars tibimetatarsa, Pars tibiotalaris, Pars tibioalcaneae, Pars calcaneometatarsa, Pars talometatarsa.

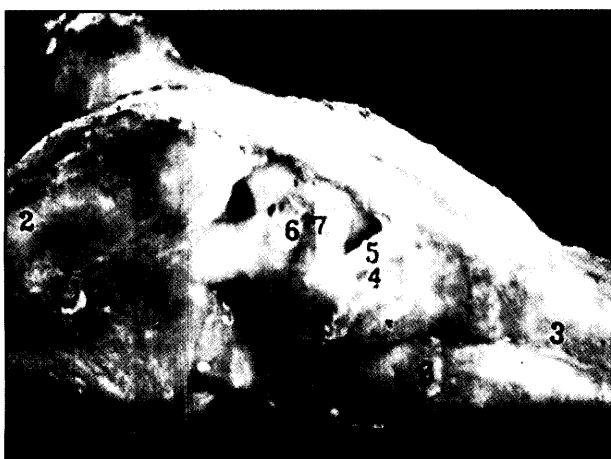
Ligg. collaterale laterale:

Pars fibulometatarsa, Pars talofibularis, Pars tibiotalaris, Pars calcaneofibularis, Pars tibioalcaneae, Pars calcaneometatarsa.





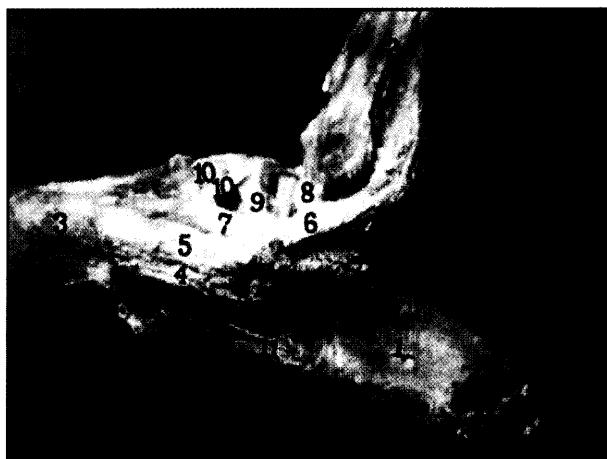
تصویر ۲- (۱) استخوان پاشنه، (۲) استخوان درشت نی، (۳) استخوان قلم پا ۴ تا ۹- رباط های هم جانبی داخلی، (۴) بخش tibiotalaris، (۵) بخش tibiocalcanea، (۶) بخش tibiometatarsea، (۷) بخش calcaneometatarsea، (۸) و (۹) بخش talometatarsea، (۱۰) رباط calcaneoquartale.



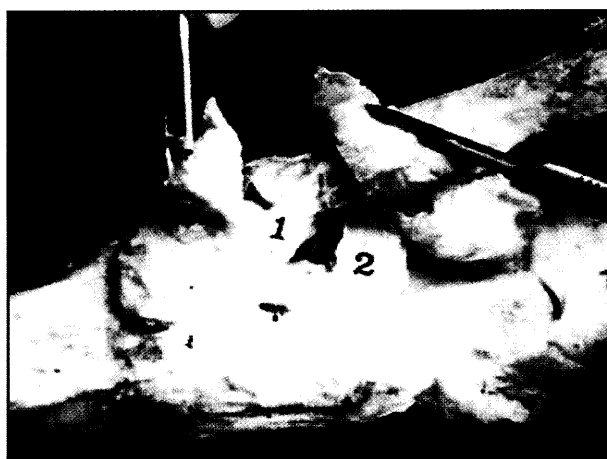
تصویر ۴- (۱) استخوان پاشنه، (۲) استخوان درشت نی، (۳) استخوان قلم پا، (۴) و (۵) رباط های talocentral بین استخوانی، (۶) و (۷) رباط talocalcaneum بین استخوانی، (۸) tarsometatarsea dorsalia

بحث

مچ پا به علت تماس نزدیک با زمین در هنگام نشستن و بلند شدن، در معرض خطرات گوناگون در محیط زندگی شتر است. این ساختار در این حیوان به علت حرکت مداوم و طولانی در شنزارها از اهمیت ویژه ای برخوردار است (۲۲). مطالعات کاملی بر روی مفصل مچ پا در انسان (۱۹،۲۱) و مطالعاتی در سایر پستانداران اهلی (۴،۱۷) انجام گرفته است. در شتر نیز مطالعاتی بر روی مفصل شانه (۱۳)، رویه های مفصلی استخوان پاشنه (۸)، مفصل آرنج و مچ دست (۱۴)، لیگامنتهای هم جانبی مفصل زانو (۶) و لیگامنتهای خارجی مفصل زانو (۵) و منیسک مفصل زانو (۷)، انجام گرفته است. با توجه به اینکه مطالعات بسیار مختصری در رابطه با مفصل مچ پا در شتر بعمل آمده (۱) مطالعه دقیق رباطهای این مفصل ضروری به نظر می رسد. هدف از این بررسی، مشخص نمودن محل دقیقتر رباط های مچ پا که با خطرانی مانند: ضربه، التهاب، عفونت و غیره که متعاقب تماس مداوم این ناحیه با زمین ایجاد می شود می باشد. نتایج به دست آمده در این پژوهش نشان داد که از ۲۶ رباط نامگذاری شده در شتر بجز ۹ مورد مابقی با انسان شباهت دارد. از رباط های نامگذاری شده در شتر رباط Talometatarsea شامل دو رباط بود یکی در گروه Medial و دیگری در گروه Tarsometatarsea dorsal قرار



تصویر ۱- (۱) استخوان پاشنه، (۲) استخوان درشت نی، (۳) استخوان قلم پا ۴ تا ۸ رباط های هم جانبی خارجی، (۴) و (۵) بخش calcaneometatarsea، (۶) بخش calcaneofibularis، (۷) بخش fibulometatarsea، (۸) بخش tibiocalcanea، (۹) رباط talocalcaneum بین استخوانی، (۱۰) رباط talocentrodismetatarsea، (۱۱) رباط calcaneoquartale کف پای.



تصویر ۳- (۱) رباط calcaneoquartale بین استخوانی، (۲) رباط calcaneocentrale پشتی.

Ligg. tarsi interossea:

Lig. talocalcaneum interosseum, Lig. talocentrale [talonaviculare] interosseum, Lig. centerodistale [cunconaviculare] interosseum, Lig. calcaneoquartale [calcaecuboideum] interosseum, Lig. centroquartale [cuboideonaviculare] interosseum, Lig. quartodistale [cuneocuboideum] interosseum.

Ligg. tarsi dorsalia:

Lig. talocentrodismetatarseum [talonaviculocuniometatarseum], Lig. calcaneocentrale [calcaneonaviculare] dorsale.

Ligg. tarsi plantaria:

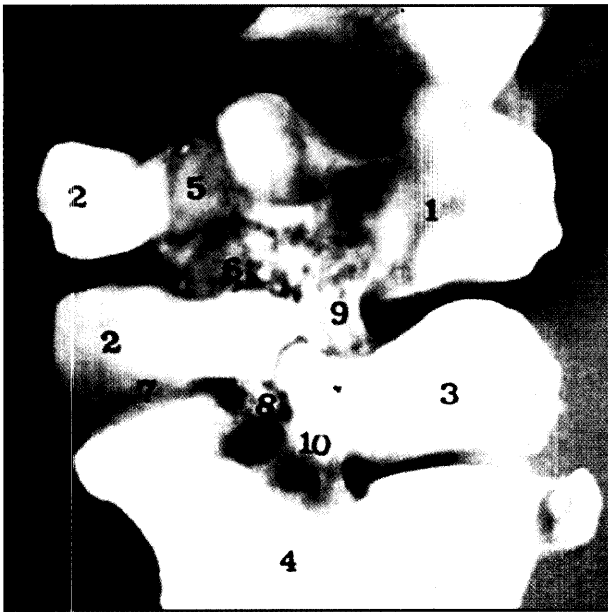
Lig. calcaneoquartale [calcaneocuboideum] palntraria (Plantare longum), Lig. centroquartale [cuboideonaviculare] plantaria, Lig. interdistalia [intercunciformia] plantaria, Lig. talocalcaneum plantaria.

Ligg. tarsometatarsea [cuboideometatarsea] plantaria

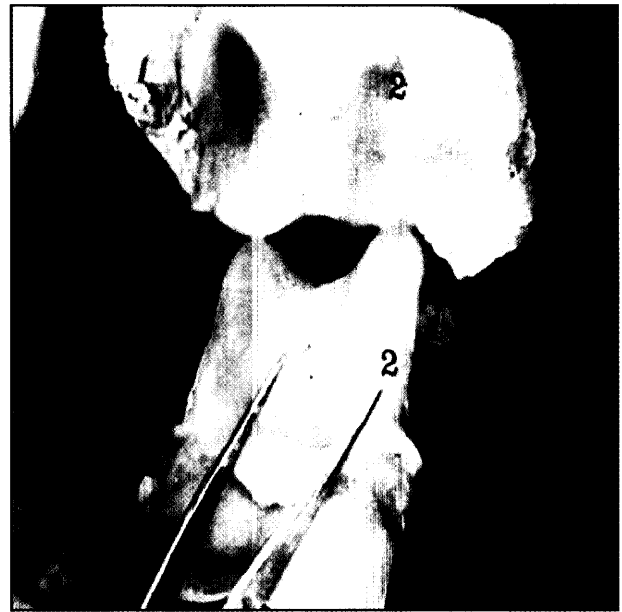
Ligg. tarsometatarsea dorsalia

Ligg. tarsometatarsea [cuneometatarsea] interossea

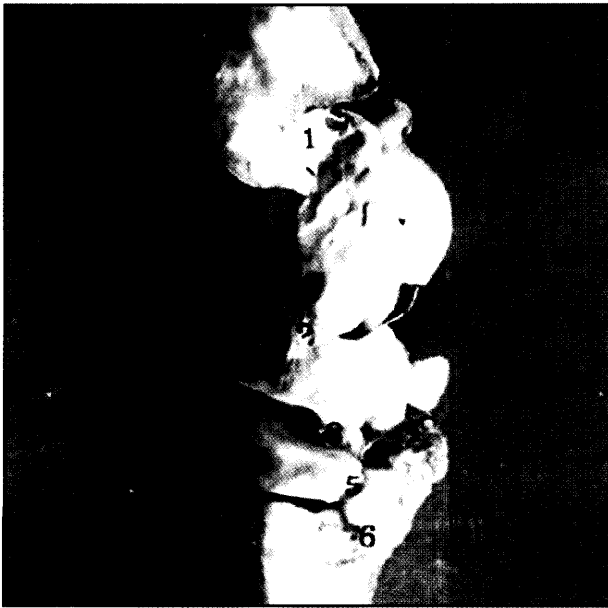




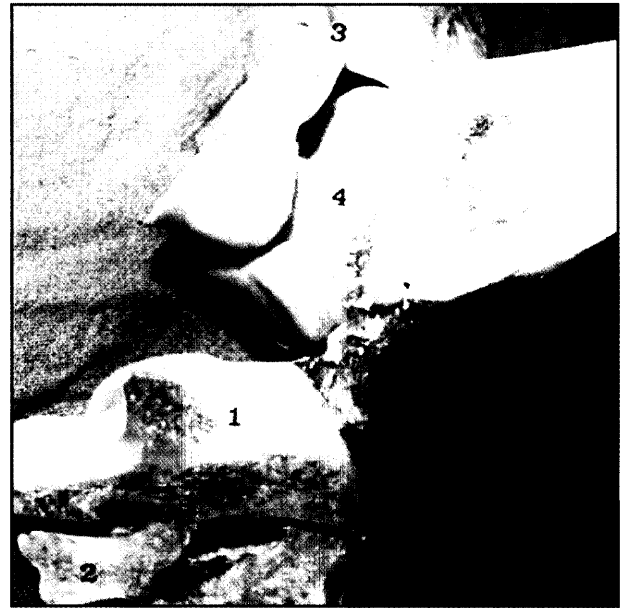تصویر ۶ - (۱) استخوان مرکزی تارس، (۲) استخوان چهارم تارس، (۳) استخوان دوم و سوم تارس، (۴) استخوان قلم یا، (۵) رباط های centroquartale، (۶) رباط tarso metatarsa کف پای، (۷) رباط centroquartale بین استخوانی، (۸) رباط centroquartale بین استخوانی، (۹) رباط centrodistale بین استخوانی، (۱۰) رباط cuneometatarsa



تصویر ۵ - (۱) بخش talofibularis، (۲) بخش tibiotalaris



تصویر ۸ - (۱) رباط هم جانبی داخلی بخش tibiotalaris، (۲) رباط talocentrale بین استخوانی، (۳) رباط centroquartale بین استخوانی، (۴) رباط centroquartale کف پای، (۵) رباط interdistalia کف پای، (۶) رباط cuneometatarsa



تصویر ۷ - (۱) استخوان چهارم تارس، (۲) استخوان دوم و سوم تارس، (۳) رباط هم جانبی داخلی، بخش tibiotalaris، (۴) رباط talocalcaneum کف پای، (۵) رباط caleaueoquartale، (۶) رباط quartodistale بین استخوانی، (۷) رباط cuboideometarsa کف پای

مانند گاو (۱۸) دیده می شود ولی در سگ به جای آن رباط Centrodistalis دیده می شود. و در نشخوارکنندگان دو یا سه رباط Dorsal tarsal دیده می شود که از استخوان Talus یا دومین و یا سومین استخوان مچ پا به استخوان مرکزی متصل می گردند و از این نظر با شتر تفاوت دارند. این رباط در اسب به نام رباط Tarsi dorsal obliquum نامیده می شود (۱۸) و در (N.A.V) نیز گزارش شده است (۲۳). رباط calcaneocentrale از این گروه که در شتر وجود داشت در (N.A.V) نیز گزارش شده بود و در گاو و اسب و سگ دیده نمی شود.

از رباط های Tarsi plantaria، رباط Plantare longum در شتر مانند

داشت و گروه Medial در سگ (۳) و انسان (۱۹،۲۱) وجود نداشت. در این گروه علاوه بر این رباط، رباط Calcaneometarsa نیز در (N.A.V) گزارش نشده بود (۲۳) و علاوه بر شتر در سگ نیز وجود داشت (۱۸). مابقی رباط ها تقریباً مشابه بودند و از گروه Lateral، رباط Calcaneometarsa که فقط در گاو و سگ دیده می شود (۲،۱۸) در شتر دو قسمتی بود. رباط Calcaneofibularis در شتر مانند گاو یک قسمتی بود ولی در سگ دو قسمتی و در اسب دارای دو بخش انتهایی به نامهای Tibiotalar و Tibiocalcanea می باشد (۲،۱۸،۲۰). مابقی رباط ها تقریباً مشابه بودند از رباطهای Tarsi dorsalia، رباط Talocentrodismetatarsium در شتر



References

۱. اشتیری. (۱۳۵۴): کالبدشناسی اندام خلفی شتر، پایان نامه جهت اخذ دکترای عمومی دامپزشکی از دانشکده دامپزشکی تهران.
2. Cerveny, C. (1965): Ligaments of the hock joint of the ox. (German summary). Vet. Med. 10, 38: 111-118.
3. Evans, H.E. and Christensen, G.C. (1975): Miller's Anatomy of the Dog. 2nd ed. Saunders Company, Philadelphia. London. Toronto. PP: 265-268.
4. Getty, R. (1975): Sisson and Grossman's the Anatomy of the Domestic Animals. 5th ed, Saunderson's Company, Philadelphia 1: 370-374, 690, 1506.
5. Glulhbegovic, N. (1977): Liaments of the lateral meniscus of the dromedary (in German), Verh. Anat. Gesellschaft. 71: 1397-1403.
6. Glulhbegovic, N. (1976): Collateral ligaments of the knee joint of the dromedary (in German). Verh. Anat. Cesellchaft. 70: 597-603.
7. Glulhbegovic, N. (1977): Menisci of the camel knee joint. Acta Anat. 93-99.
8. Gupta, SCG., Cupta, CD. and Arora, Ak. (1979): Pattern of talar articular facets in indian calcana, Department of Anatomy. J. Anat. 124: 651-655.
9. Jamdar, MN. (1960): Comparative anatomy of the bony system of the camel (*Camelus dromedarius*). I. Bones of the forelimb of camel. Indian Vet. J. 37: 235-239.
10. Jamdar, MN. (1960): Comparative anatomy of the bony system of the camel (*Camelus dromedaries*). II. Bones of the hind limb of the camel. Indian. Vet. J. 37: 279-291.
11. Jamdar, MN. (1961): Comparative anatomy of the bony system of the camel (*Camelus dromedarius*). IV. Bones of skull.. Indian. Vet. J. 38: 325-338.
12. Kanan, CV. (1960): Notes on the vertebral column. ribs and sternum of the camel. Sudan J. Vet. Sci. Anim. Husb. 1: 89-91.
13. Kumar, S., Dhingra, LD. and singln, Y. (1987): Anatomy of the shoulder joint in camel Indian J. of anim. Sci. 57, 5: 381-391.
14. Lotfia, S., Fahmy, MB., Mostafa, KA., Farrag, H. and Hegazy, AH. (1996): Arthrography of the elbow and carpal joints in the camel (*Camelus dromedarius*). J. Camel Prac. Res. 119-123.
15. Lotfia, S.m Fahmy, MB., Mostafa, KA., Farrag, H. and Hegazy, AH. (1998): Arthrographic evaluation of the stifle joint in the camel (*Camelus dromedarius*). J. Camel Prac.d Res.5: 67-69.
16. Mogha, IV., Das, SC. and Angello, SJ. (1972): Observatians on clinical case of joint affections in bovines. Indian Vet. J, 49: 1054-1058.
17. Moltzen-Nielsen, H. (1929): The hock joint of the horse (in Danish). Kgl. Vet-og landboh. Aarsskr. 28-63.
- سگ از انتهای تحتانی استخوان پاشنه شروع می شود در حالی که در گاو و اسب از سطح کف پای برجستگی استخوان پاشنه آغاز می گردد و به استخوانهای تارس و متاتارس ختم می شود (۱۸). در شتر ابتدا رباط Calcaneoquartale را ایجاد (۲۳) و سپس به استخوان متاتارس متصل می شود. در سگ و اسب نیز این رباط در حین عبور به استخوان چهارم تارس اتصال می یابد.
- در شتر مانند اسب و سگ یک قسمتی و پس از اتصال به استخوان تارس به متاتارس متصل می شود ولی در گاو شامل دو بخش Laterl و Medial می باشد (۱۸).
- این رباط در سگ از اهمیت ویژه ای برخوردار است (۱۸) و در شتر با توجه به شباهت آن به سگ قابل اهمیت خواهد بود. از گروه رباط های Tarsi interossea تمام رباط های جدا شده در شتر در (N.A.V) گزارش شده بود (۲۳) و در سایر حیوانات این رباط ها بین استخوانهای ردیف اول با استخوانهای مجاور به طور متنوع در گونه های مختلف دیده می شود (۱۸).
- از گروه رباط های Tarsometatarsea تمام رباط های جدا شده در شتر در (N.A.V) گزارش شده بود (۲۳) و در سایر حیوانات از استخوانهای مچ پا به سطح Dorsal و Plantar استخوانهای متاتارس اتصال می یابد.

تشکر و قدردانی

این مطالعه با استفاده از بودجه پژوهشی دانشگاه تهران به انجام رسید که بدین وسیله از معاونت محترم پژوهشی دانشکده دامپزشکی و همچنین حوزه معاونت پژوهشی دانشگاه تهران سپاسگزاری می شود. همچنین از پرسنل محترم بخش آناتومی نیز قدردانی و تشکر می شود.

18. Nickel, R., Schummer, A. and Seiferle, E. (1986): The anatomy of the domestic animals. Berlin. Hamburg 1: 209-213.
19. Romanes, GJ. (1984): Cunningham's manual of practical anatomy, Oxford University Press New York, PP: 174-176.
20. Sack, WO. and Ferraglio, S. (1978): Clinically important structures of the equine hock. J. Am. Vet. Med. Ass. 172, 277-280.
21. Williams, PL. and Warwick, R. (1980): Gray's Anatomy, 36th ed, WB. Saunders Company London and New York, PP: 491-501, 406-418.
22. Wilson, RT. (1984): The Camel Longman, London and New York PP: 55-58.
23. (1968): Nomina Anatomica Veterinaria. International committee on Veterinary. Nomenclature, 2nd ed. Vienna. World Assoc. Vet. Anat, PP: 31-33.

