

# مطالعه بافت‌شناسی دریچه باب کلیوی در خروس بالغ نژاد آرین

دکتر مریم رضائیان<sup>۱</sup> آرش قلیانچی لنگرودی<sup>۲</sup> فردوس ابراهیم‌پور<sup>۱</sup>

مجله دانشکده دامپزشکی دانشگاه تهران، دوره ۵۶، شماره ۳، ۷۱-۷۳ (۱۳۸۰)

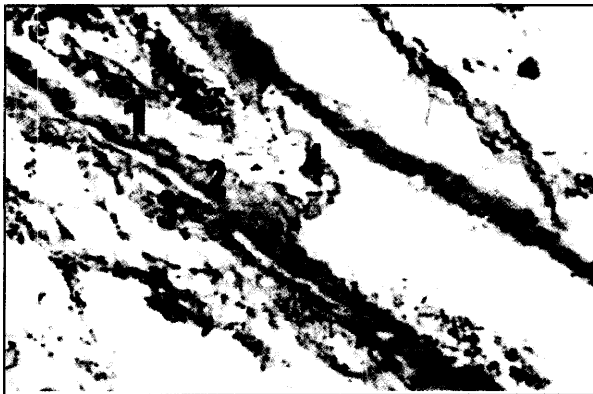
## نتایج

سیاهرگ تهیگاهی خارجی که دریچه باب کلیوی در دهانه داخلی آن دیده می‌شود به لحاظ ساختار بافتی از دسته سیاهرگهای کوچک (Small size veins) می‌باشد. به طوری که ساختمان دیواره آن از سه طبقه ظریف به شرح زیر ساخته شده است:

۱. طبقه داخلی (Tunica intina) حاوی طبقه سلولهای پوششی سنگفرشی ساده آندوتلیوم است.
۲. طبقه میانی (Tunica media) از یک ردیف سلولهای عضلانی صاف تشکیل شده است که حلقه‌وار جدار آن را پوشانده‌اند.
۳. طبقه خارجی که از بافت همبند متراکم تشکیل شده و اطراف رگ را پوشانده است.

بدین ترتیب ضخامت جداره سیاهرگ تهیگاهی بسیار ظریف و دهانه داخلی آن وسیع است. ضخامت لایه عضلانی طبقه میانی به طرف دریچه بتدریج ضخیم‌تر شده به طوری که این ضخامت در اطراف دریچه به حدود ۵ برابر می‌رسد. افزایش ضخامت طبقه میانی به دلیل افزایش تعداد طبقه سلولهای عضلانی صاف است (تصویر ۱). به طوری که در نواحی نزدیک به دریچه در مقطع عرضی ممکن است ساختمان سیاهرگ با شریان اشتباه شود. تنها اختلافی که می‌توان آن را از شریان متمایز نمود، عدم حضور تیغه الاستیک داخلی در طبقه داخلی است.

تغییرات ساختاری در طبقه داخلی دیرتر از طبقه عضلانی آغاز شده و سلولهای اپیتلیوئید در بافت همبند زیر آندوتلیوم از زمانی پدیدار می‌گردند که طبقه میانی عضلانی تقریباً به سه برابر ضخامت خود در مقایسه با ورید رسیده است. افزایش سلولهای اپیتلیوئید بویژه در محل دریچه دیده می‌شود که تجمع این سلولها موجب ایجاد برجستگی مخروطی شکلی در دهانه داخلی سیاهرگ گردیده است (تصویر ۱). سلولهای مذکور سلولهایی چند وجهی و بزرگ با هسته‌ای درشت و یوکروماتین و مرکزی و سیتوپلاسمی رنگ ناپذیر که در رنگ‌آمیزیهای مورد استفاده در این بررسی بی‌رنگ دیده می‌شوند. علاوه بر این، لایه آندوتلیال سیاهرگ به همراه بافت همبندی



تصویر ۱- فتومیکروگراف دریچه باب کلیوی در خروس. طبقه داخلی (۱)، طبقه میانی (۲) و طبقه خارجی (۳) علامتگذاری شده است. چین‌خوردگی طبقه داخلی به داخل دهانه داخلی سیاهرگ (۴) دیده می‌شود. رنگ‌آمیزی هماتوکسیلین - اتیوزین (بزرگنمایی × ۴۵).

مطالعه ساختمان بافت‌شناسی دریچه باب کلیوی، بر روی ۱۰ عدد کلیه خروس بالغ سالم نژاد آرین انجام گرفت. به جهت حفظ دریچه مذکور، سیاهرگ ایلیاک خارجی به همراه نیمه خلفی لوب قدامی کلیه تا انتهای نیمه قدامی لوب میانی و از سطح شکمی هر دو کلیه راست و چپ برداشت و در بافر فرمالین ۱۰ درصد پایدار گردیدند. سپس مراحل معمول تهیه مقاطع بافتی انجام گرفت و قالبهای پارافینی تهیه گردید. مقاطع طولی به ضخامت ۶ میکرومتر تهیه و با رنگهای هماتوکسیلین - اتیوزین و ارسنین رنگ‌آمیزی و با میکروسکوپ نوری مورد مطالعه قرار گرفتند. مشاهدات میکروسکوپی نشان داد که دریچه باب کلیوی در این پرنده برجستگی مخروطی شکلی به داخل دهانه داخلی سیاهرگ ایجاد نموده است. این برجستگی به دلیل افزایش ضخامت در هر سه طبقه داخلی، میانی و خارجی سیاهرگ به وجود آمده است. به طوری که در طبقه داخلی تجمع سلولهای اپیتلیوئید در بافت همبند زیر آندوتلیالی (Subendothelial connective tissue)، در طبقه میانی افزایش طبقه‌های عضلانی صاف و در طبقه خارجی افزایش رشته‌های الاستیک به وضوح دیده شد.

واژه‌های کلیدی: دریچه، باب کلیوی، بافت‌شناسی، خروس بالغ نژاد آرین.

پرندهگان علاوه بر گردش خون سرخرگی - سیاهرگی، یک سیستم خون باب کلیوی نیز در کلیه دارند که شامل سیاهرگهای باب کلیوی قدامی و خلفی است. سیاهرگهای مذکور تشکیل یک حلقه سیاهرگی را داده که هر دو کلیه را در بر می‌گیرد. حلقه مزبور در انتهای قدامی با به هم پیوستن سیاهرگهای باب کلیوی قدامی راست و چپ با سینوس سیاهرگی مهره‌ای داخلی و در انتهای خلفی با به هم پیوستن سیاهرگ باب کلیوی خلفی چپ و راست با سیاهرگ روده بندی خلفی کامل می‌شود. خون سیاهرگهای تهیگاهی خارجی، نشیمنگاهی، تهیگاهی داخلی و روده‌بندی خلفی وارد این حلقه سیاهرگی شده و بدین ترتیب وارد کلیه شده و به پارانشیم کلیه نفوذ می‌کنند.

وجود دریچه باب کلیوی در مجرای سیاهرگ تهیگاهی خارجی عاملی است که در صورت باز بودن می‌تواند جریان خون ورودی را از بافتهای کلیوی منحرف و به طور مستقیم به درون سیاهرگ میانی خالی خلفی هدایت کند (۶، ۲، ۱). در خصوص ساختار ظاهری و نحوه عملکرد دریچه مذکور گزارشات محدودی وجود دارد (۹، ۵، ۳). ولی ساختار دریچه به لحاظ بافتی به خوبی شناسایی نگردیده است. لذا تحقیق حاضر به مطالعه ساختار میکروسکوپی دریچه پرداخته است.

## مواد و روش کار

تعداد ۱۰ عدد کلیه خروس بالغ به ظاهر سالم از نژاد آرین با میانگین وزن ۲۴۰۰ گرم مورد استفاده قرار گرفت. از هر دو کلیه راست و چپ بلافاصله پس از ذبح نمونه‌برداری انجام شد پس از باز نمودن شکم و تخلیه امعا و احشا، کلیه‌های راست و چپ به آرامی از شکم خارج گردید. به جهت حفظ دریچه باب کلیوی، از نیمه خلفی لوب قدامی تا انتهای نیمه قدامی لوب میانی از سطح شکمی نمونه برداری انجام گرفته و به جهت پایداری در بافر فرمالین ۱۰ درصد قرار داده شده و به آزمایشگاه بافت‌شناسی منتقل گردیدند. پس از ثبوت و انجام مراحل معمول تهیه مقاطع بافتی، قالبهای پارافینی تهیه و مقاطع طولی به ضخامت ۶ میکرومتر توسط میکروتوم روتاری تهیه و با رنگهای هماتوکسیلین - اتیوزین و ارسنین رنگ‌آمیزی و با میکروسکوپ نوری مورد مطالعه قرار گرفت.

(۱) گروه آموزشی علوم پایه، دانشکده دامپزشکی دانشگاه تهران، تهران - ایران.

(۲) دانشجوی دوره دکترای عمومی دانشکده دامپزشکی دانشگاه تهران، تهران - ایران.

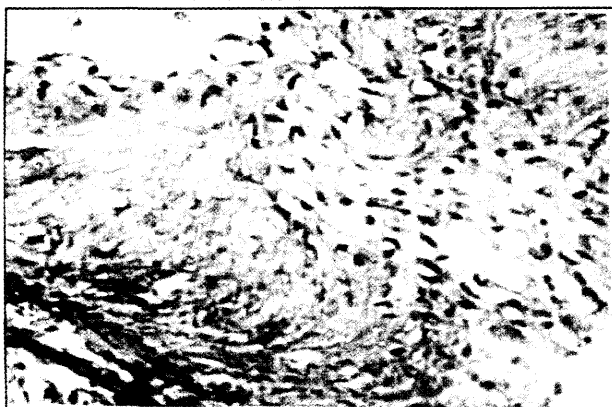

حالبهای لوله گذاری شده نشان داد. در آزمایش فوق فنول رد بیشتر از طریق کلیه همان سمت دفع شد. وی همچنین معتقد بود که باز یا بسته بودن دریچه ممکن است وابسته به میزان جریان خون مورد نیاز کلیه باشد (۱۳).


رنیک و گاندیا در تحقیقی اثر داروهای اتونومیک (خودمختار) را بر روی دریچه‌های این سیستم در بوقلمون مورد بررسی قرار دادند و توانستند مشخص کنند که استیل کولین و هیستامین موجب بسته شدن و اپی نفرین و نورواپی نفرین موجب باز شدن دریچه می‌شود (۱۰). گیلبرت عصب رسانی این دریچه را مورد مطالعه قرار داد (۷).

اکستر با استفاده از تکنیک هیستوفلوریمتر مشخص کرد که دریچه‌ها توسط اعصاب آدرنژیک قوی تعقیب می‌شوند (۴). اکستر با تزریق ماده حاجب به ورید تهیگاهی خارجی در طیور توانست راههای مختلف در یک کلیه را نشان دهد. این روش کمک بزرگی به درک فیزیولوژیک دریچه‌های سیستم باب و تغییر در میزان خون عبوری از آنها نمود. شوراس و همکاران در مطالعه‌ای اظهار نمودند که دریچه باب کلیوی یک دریچه وریدی حقیقی نبوده و به حضور سلولهای اپیتلیونید و عضله صاف در جدار دریچه اشاره نمودند (۱۱).

در مطالعه حاضر ساختار میکروسکوپی دریچه به تفکیک طبقات بررسی گردیده است. به نظر می‌رسد که علی‌رغم نظر آقای شوراس دریچه مذکور علاوه بر دارا بودن تشکیلات دریچه وریدی حقیقی حاوی ساختاری اسفنجی است. زیرا در طبقه داخلی علاوه بر تجمع سلولهای اپیتلیونید، چین‌خوردگی اندوتلیوم و بافت همبند زیر اندوتلیوم به درون دهانه داخلی



تصویر ۳- فتومیکروگراف دریچه باب کلیوی در خروس. سه طبقه دیواره دریچه به خوبی قابل تشخیص است. رنگ‌آمیزی هماتوکسیلین - انوزین، (بزرگنمایی  $\times 180$ ).



تصویر ۵- فتومیکروگراف دریچه باب کلیوی در خروس. قطر دهانه داخلی سیاهرگ در محل دریچه (۱) و قطر عرضی سیاهرگ در محل دریچه (۲) کمتر از قطر دهانه داخلی سیاهرگ (۳) و قطر عرضی سیاهرگ (۴) در سایر قسمت‌هاست. رنگ‌آمیزی هماتوکسیلین - انوزین، (بزرگنمایی  $\times 15$ ).

زیرین آنکه حاوی رشته‌های ظریف کلاژن است به صورت چین خوردگی طولی به داخل دهانه بزرگ رگ برجسته شده و ساختاری شبیه به دریچه لانه کبوتری به وجود آورده است (تصاویر ۲ و ۳).


بافت همبند طبقه خارجی نیز بویژه در ناحیه دریچه ضخیمتر شده و حاوی رشته‌های الاستیک فراوانی است که در جهت طولی سیاهرگ قرار گرفته‌اند. رشته‌های مذکور درست در محل دریچه جهت خود را تغییر داده و تا حدودی در طبقه میانی نفوذ می‌کنند. جهت رشته‌های الاستیک نفوذ کرده به داخل طبقه میانی در جهت عرضی است (تصویر ۴).

قطر دهانه داخلی و قطر عرضی سیاهرگ در محل دریچه به دلیل ضخیم‌شدگی طبقه عضلانی میانی و الاستیکی خارجی تنگتر از بقیه نواحی سیاهرگ است (تصویر ۵).

### بحث

سیستم گردش خون باب کلیوی به جز در پستانداران در سایر مهره‌داران از جمله پرندگان دیده می‌شود. این گردش خون (باب کلیوی) برای اولین بار توسط جاکوبسون در سال ۱۸۲۲ در دوزیستان و خزندگان و توسط اسپاندر در پرندگان مورد بررسی قرار گرفت (۱۲ و ۸).

حضور یک دریچه در سیاهرگ ایلیاک خارجی و درست قبل از اتصال ورید تهیگاهی خارجی و ورید کلیوی در برخی گونه‌ها گزارش شده است. اسپربر اهمیت عملکردی سیستم باب کلیوی را در طیور از طریق تزریق فنول رد به عضله یک پای پرنده بیهوش شده و اندازه‌گیری شفافیت ادرار در



تصویر ۲- فتومیکروگراف دریچه باب کلیوی در خروس. طبقه داخلی با تجمع سلولهای اپیتلیونید (۱) ضخیم شده و چین‌خوردگی به داخل دهانه داخلی سیاهرگ ایجاد کرده است. رنگ‌آمیزی هماتوکسیلین - انوزین، (بزرگنمایی  $\times 180$ ).



تصویر ۴- فتومیکروگراف دریچه باب کلیوی در خروس. طبقه خارجی حاوی رشته‌های الاستیک است که در جهت طولی قرار گرفته‌اند. جهت رشته‌ها درست در محل دریچه عرضی شده و به داخل طبقه میانی نفوذ می‌کنند. رنگ‌آمیزی ارسنین، (بزرگنمایی  $\times 45$ ).



در عملکرد دریچه داشته و تجمع سلولهای اپیتلیوئید و چینهای آندوتلیوم به این عملکرد کمک می‌کند.

رگ (دریچه لانه کبوتری) دیده می‌شود. افزایش ضخامت طبقه عضلانی در طبقه میانی به همراه افزایش رشته‌های الاستیک در طبقه خارجی و نفوذ آن به طبقه میانی ساختاری اسفنکتی را تشکیل می‌دهد که نقش اساسی

### References

1. تفتی، خ، مرجانمهر، س، ح، (۱۳۷۶): هیستوپاتولوژی پرندگان. انتشارات دانشگاه شیراز. صفحه: ۱۴۲-۱۴۳.
2. دادرس، خ، منصوری، س، ه، (۱۳۷۵): پرندگان ساختار و فعالیت بدنی آنها، انتشارات دانشگاه شیراز، صفحه: ۲۶۲-۲۶۴.
3. Akester, A.R, (1967): Renal portal shunts in the kidney of the domestic fowl. *J. Anat*, 101, 3, PP: 569-594.
4. Akester, A.R, Mann, S.P. (1969): Adrenergic and cholinergic innervation of the renal portal valve in the domestic fowl. *J. Anat*. 104:241-252.
5. Burrows, ME, Braun, EJ, Duckles, SP, (1983): Avian renal portal valve: a reexamination of its innervation. *Am. J. Phys*, 245, 4, PP: 628-634.
6. Getty, R, (1975): *Sisson and Grossmans the Anatomy of the domestic Animals*, W.B. Saunders Company. 12<sup>th</sup> ed, PP: 1923-1924.
7. Gilbert, A.B. (1961). The innervation of the renal portal valve of the domestic fowl. *J. Anat*. 95. 594-598.
8. Jacobsson, L. (1922): De systemate venoso peculiari in premultis animalibus observato. *Bull. Soc. Philom*.
9. Koriyara, S, yasuda, M, (1975): Morphological study of the kidney in the fowl. *Jap. J. Vet. Sci.*, 36, PP: 29-47.
10. Rennick, B.R, Gandia, H. (1954): Pharmacology of smooth muscle valve in renal portal circulation of birds. *Proc. Soc. Exp. Biol. Med*. 85: 234-236.
11. Schwarz, R, Ali, A, Radke, B. (1981): Anatomy and histology of the renal portal valve of fowl, duck and swan. *Deutsche – Tierärztliche – Wochenschrift*. 88: 12, 498-500.
12. Spanner, R. (1925): Der Pfortaderkreislauf in der vogelnieren. *Uorphol. Jahne b*. 54: 560-632.
13. Sperber, I. (1048) Investigations on the circulatory system of the avian kidney. *Zool. Fraan uppsala*. 27: 429-448.

### Histological study of renal portal valve in mature Arian roosters.

Rezaian, M.<sup>1</sup>, Ghalyanchi, A. <sup>2</sup>, Ebrahimpour, F.<sup>1</sup>

<sup>1</sup>Division of histology, Department of Basic Sciences Faculty of Veterinary Medicine, University of Tehran, Tehran – Iran. <sup>2</sup>Graduate from The Faculty of Veterinary Medicine, University of Tehran, Tehran – Iran.

Histological study of renal portal valve was carried out on 10 Kidneys of mature healthy Arian roosters. In order to preservation of the valves, veins were taken in accompanied with caudal half part of the cranial lobes up to cranial half of the middle lobes and from the ventral surfaces of both right and left kidneys, then fixed in 10% buffered formalin. Routine histological method was used and paraffin blocks were made. 6 μm thick sections were cut longitudinally and stained with haematoxylin – eosin and orcein and studied under light

