

کاپیلاریا هپاتیکا، عامل پزودوتوبرکل ریوی در مریونس پرسیکوس صیدشده از شمال غربی ایران

دکتر مهدی محبعلی^۱ دکتر مهناز بهمن‌رخ^۱

مجله دانشکده دامپزشکی دانشگاه تهران، دوره ۵۶، شماره ۲، ۴۸-۴۷، (۱۳۸۰)

نتایج

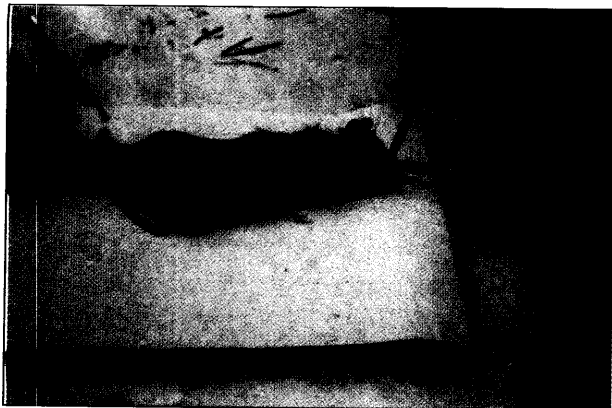
تعداد ۱۰ عدد از مجموع ۱۷۳ عدد مریونس پرسیکوس‌های صیدشده از شهرستان مشکین‌شهر (۵/۸ درصد) به کاپیلاریا هپاتیکا آلوده بودند (تصویر ۲). یکی از جوندگان شدیداً آلوده، مبتلا به کرم بالغ و توده‌ای از تخمهای کاپیلاریا در کبد و تعدادی پزودوتوبرکل در ریه بود. براساس مطالعات هیستوپاتولوژی، ریه حیوان مبتلا به وسیله ضایعات گرانوماتوز که دور تخمها را احاطه کرده بودند محصور شده بود. سلولهای اپیتلیال درون آئوتولی و برونشیولهای انتهایی دچار هیپرپلازی شده بودند و سلولهای التهابی فراوانی اطراف تخمها دیده می‌شدند. ماکروفاژها و پلاسماسل‌ها از سلولهای اصلی و بارز این ضایعات بودند. عروق خونی کوچک مملو از گلبولهای قرمز بوده و آئوتول‌ها به وسیله سلولهای مونونوکلئر پر شده بودند. در تمامی موارد عفونت کاپیلاریا هپاتیکا، کبد حیوان مبتلا نسبتاً بزرگ، رنگ پریده و دارای خطوط سفید رنگ سطحی و یا عمقی بود. در ضایعات مذکور کرمهای بالغ به همراه تخمهای آنها تشخیص داده شدند (تصویر ۳).

مطالعه‌ای که در سال ۱۳۷۵ در شهرستان مشکین‌شهر از استان اردبیل واقع در شمال غرب ایران انجام گرفت، تعداد ۱۰ عدد از ۱۷۳ مریونس پرسیکوس‌های صیدشده (۵/۸ درصد) از شهرستان مشکین‌شهر به نامتود کاپیلاریا هپاتیکا آلوده بودند. یکی از این جوندگان که آلودگی شدیدی داشت به کرم بالغ و توده‌ای از تخم کاپیلاریا هپاتیکا در کبد و تعدادی پزودوتوبرکل ریوی مبتلا بود. ریه حیوان مبتلا، به وسیله ضایعات گرانوماتوز که تخمها را احاطه کرده بودند محصور شده بود. سلولهای اپیتلیال درون آئوتولی و برونشیولهای انتهایی دچار هیپرپلازی شده بودند و سلولهای التهابی فراوانی اطراف تخمهای کاپیلاریا هپاتیکا را فرا گرفته بودند. این اولین گزارش علمی مبنی بر ضایعات پزودوتوبرکل ریوی ناشی از نامتود کاپیلاریا هپاتیکا در جوندگان ایران است.

واژه‌های کلیدی: کاپیلاریا هپاتیکا، مریونس پرسیکوس، پزودوتوبرکل.



تصویر ۱ - توده‌ای از تخم کاپیلاریا هپاتیکا در کبد مریونس پرسیکوس صیدشده از شهرستان مشکین‌شهر رنگ شده به روش H&E (بزرگنمایی $\times 1000$).



تصویر ۲ - مریونس پرسیکوس آلوده به کاپیلاریا هپاتیکا صیدشده از شهرستان مشکین‌شهر.

۱) دانشکده بهداشت و استیتو تحقیقات بهداشتی دانشگاه علوم پزشکی و خدمات بهداشتی درمانی تهران، تهران - ایران.

کاپیلاریا هپاتیکا یک نوع نامتود کبیدی است که معمولاً در جوندگان دیده می‌شود و بندرت باعث آلودگی انسان و سایر پستانداران می‌گردد (۵). کرم ماده بالغ در کبد تخم‌ریزی می‌کند و سپس تخمها به وسیله ضایعات گرانوماتوز التهابی احاطه می‌شوند (۸ و ۴).

در عفونتهای طبیعی تخمها در کبد باقی مانده و خارج نمی‌شوند اما پس از تغذیه حیواناتی که از جوندگان آلوده و یا لاشه آنها تغذیه می‌کنند، تخمها همراه مدفوع دفع می‌شوند و در محیط خاک به شکل جنین‌دار و عفونی تبدیل می‌گردند. در صورت تغذیه انسان و جوندگان از این نوع تخمهای عفونی، لاروها خارج شده و از طریق عروق خونی جدار روده وارد ورید باب می‌شوند و به کبد می‌روند و در مدت ۴ هفته به کرم بالغ تبدیل می‌گردند (۵، ۳، ۱). تشخیص عفونت تنها توسط بیوپسی و یا نکروپسی کبد و آزمایش میکروسکوپی آن تأیید می‌گردد (۳ و ۱). عفونت کبیدی کاپیلاریا هپاتیکا شباهت زیادی به هپاتیت، آبسه‌های کبیدی، تریشینوز و هیستوپلاسموز دارد که با تهیه مقاطع کبیدی و مشاهده تخمهای کاپیلاریا تشخیص قطعی میسر خواهد شد (۵). در این مطالعه جوندهای با عفونت شدید کبیدی، دچار ضایعات پزودوتوبرکل (Pseudotubercle) ریوی متعددی شده بود که از موارد نادر به‌شمار می‌رود و ناشی از انتشار تخمهای کاپیلاریا هپاتیکا از کبد به ریه‌ها بوده است.

مواد و روش کار

کاپیلاریا هپاتیکا در جوندگان صیدشده از شهرستان مشکین‌شهر واقع در استان اردبیل به روش هیستوپاتولوژی مورد مطالعه قرار گرفتند. در این مطالعه که از بهار تا پاییز سال ۱۳۷۵ انجام گرفت پس از تعیین جنس و گونه جوندگان صید شده تمامی آنها به وسیله اتر بیهوش شده و سپس کالبدگشایی می‌شدند. اندامهای داخلی شامل کبد، ریه، قلب، کلیه‌ها و روده‌ها به وسیله فرمالین ۱۰ درصد ثابت شده و از آنها مقاطع بافت‌شناسی با ضخامت ۵ میکرومتر تهیه می‌گردید و آنگاه به وسیله همتوکسیلین-ائوزین رنگ‌آمیزی می‌شدند. مشاهده تخمهای کاپیلاریا هپاتیکا به ابعاد $35-67 \times 50$ میکرومتر همراه با سوراخهای ریزی که در سطح آن مشاهده می‌گردید و به شکل مجتمع در نسج کبد دیده می‌شدند حاکی از عفونت جوندگان صیدشده به کاپیلاریا هپاتیکا بود (تصویر ۱). از آنجایی که کرمهای بالغ بسیار نازک بوده و به آسانی قابل جداسازی از نسج کبد نبودند لذا اندازه‌گیری آنها میسر نگردید.



منابع

۱. اسلامی، ع. (۱۳۷۶): کرم‌شناسی دامپزشکی، جلد سوم، انتشارات دانشگاه تهران، ۷۱۶-۷۱۴.
2. Barker, S.C., Singleton, G.A. and Spratt, D.M. (1991): Can the nematode *capillaria hepatica* regulate abundance in wild house mice? Results of enclosure experiments in south eastern Australia. *Parasitol.* 103, 439-449.
3. Garcia, L.S. and Brunckner, D.A. (1988): *Diagnostic medical parasitology*, first edition, Elsevier Science Publishing Co. New York, 184-185.
4. Marcial-Rojas, A.R. (1971): *Pathology of Protozoal and helminthic diseases with clinical correlation*. First edition. The Williams and Wilkins company Baltimore, 666-672.
5. Marquardt, W.C., Demaree, R.S. and Grieve, R.B. (2000): *Parasitology and vector biology*, Second edition, Harcourt Academic Press, 486-7.
6. Mobedi, I. (1971): *Capillaria hepatica* in a rodent of Iran. *J. Parasitol.* 52(2): 75.
7. Mohebbali, M., Poormahmadi, B. and Kanani, A. (1988): Rodents: Another group of animal hosts of visceral leishmaniasis in Meshkin-Shahr district, Islamic Republic of Iran. *E. Mediterr. Hlth. J.* 4(2): 376-378.
8. Rayburne, R. and Solmon, G.B. (1984): Granulomatous hypersensitivity and antibody production in responses to antigens of *capillaria hepatica* eggs. *International. J. Parasitol.* 14: 371-375.

Capillaria hepatica, a cause of pseudotubercle in lung of *Meriones persicus* in northwest Iran

Mohebbali, M.¹ Bahmanrokh, M.¹

¹Department of Medical Parasitology and Mycology, School of Public Health, Tehran University of Medical Sciences.

The histopathology of *Capillaria hepatica* were studied in Meshkin-Shahr district, Ardabile province, northwest Iran. One hundred seventy three *Meriones persicus* were trapped between end of July till October 1996, ten out of 173 (5.8%) *Meriones persicus* had been infected with *C. hepatica*. One of the highly infected rodents revealed the worm and masses of eggs in the liver and many pseudotubercle in the lung as well. The histopathology of lung characterized by granulomatous lesion around the *C. hepatica* eggs within the interstitial tissue of the lung, hyperplasia of epithelial cells lining alveoli and terminal bronchioles and inflammatory cells around the *C. hepatica* eggs. The predominant cells were macrophages and plasma cells.

Key words : *Capillaria hepatica*, *Meriones persicus*, Pseudotubercle.



تصویر ۳ - تخریب بافتی ناشی از تخمهای کاپیلاریا هپاتیکا با رنگ آمیزی هماتوکسیلین-انئوزین. (۴۰۰×).

بحث

تشخیص قطعی کاپیلاریا هپاتیکا به وسیله آزمایشهای هیستوپاتولوژی کید چوندگان و انسان مبتلا میسر است (۵، ۴، ۳). تخمهای این کرم در داخل کید تجمع یافته و باعث واکنشهای التهابی و فیبروز کیدی می‌گردند. در عفونتهای شدید و کشنده، کرمهای بالغ و تخمهای آنها مسئول ایجاد تخریب وسیع نسج کید می‌باشند (۴). اصولاً ضایعات ریوی ناشی از کاپیلاریا هپاتیکا بسیار نادر است. این ضایعات حاوی مواد هیالین و شامل کرم یا تخم آنهاست. حضور کاپیلاریا هپاتیکا در ریه خیلی نادر بوده و احتمالاً ناشی از حرکت تخمهای این کرم از کید به سمت ریه‌هاست (۸). این مطالعه نشان می‌دهد در چوندمای با عفونت کیدی شدید، تخمهای کاپیلاریا هپاتیکا منتشر شده و به داخل پارانشیم ریه‌ها نفوذ نموده‌اند. از آنجایی که اولاً گزارش عفونت کاپیلاریا هپاتیکا در چوندگان ایران بسیار محدود بوده و متحصراً به مطالعه مؤبدی و همکاران در سال ۱۹۷۱ محدود می‌گردد (۶) و ثانیاً چون کاپیلاریا هپاتیکا به‌عنوان یک نماتود کیدی محسوب می‌شود و ضایعات ریوی ناشی از آن بسیار کمیاب و نادر است لذا این گزارش می‌تواند مفید باشد.

براساس مطالعات انجام‌شده در نقاط مختلف جهان، راتوس نورویزیکوس (*Rattus norvegicus*) به‌عنوان مهمترین میزبان کاپیلاریا هپاتیکا شناخته شده است. میزان آلودگی این چونده در ساحل شرقی ایالات متحده امریکا بین ۷۰ تا ۹۴ درصد گزارش شده است (۵). عفونت کاپیلاریا هپاتیکا تاکنون در چوندگان دیگری از قبیل موش خانگی (*Mus musculus*) و چوندگان وحشی از قبیل موشهای یا سفید و میکروتوس گزارش شده است که موارد آلودگی آنها معمولاً پایینتر از ۳ درصد بوده است (۵). در ایران نیز عفونت کاپیلاریا هپاتیکا برای نخستین مرتبه از چوندهای به نام میکروتوس توسط مؤبدی و همکاران در دشت مغان تشخیص داده شد (۶). پس از آن نیز گزارشی از ایران پیرامون عفونت کاپیلاریا هپاتیکا به چشم نمی‌خورد. نکته مهم در این مطالعه تشخیص عفونت کاپیلاریا هپاتیکا در مریونس پرسیکوس‌های صیدشده بوده است که با توجه به پراکندگی وسیع این چونده در سطح ایران و جمعیت قابل توجه آنها به‌طوری که حدود ۹۴ درصد چوندگان صیدشده در مشکین‌شهر متعلق به این نوع چونده بوده است (۷) نیز می‌تواند حایز اهمیت باشد.

