

هیپرپلازی ویروسی بافت پوششی کپور ماهیان پرورشی

دکتر داور شاهسونی^۱، دکتر احمد رضا موثقی^۲، دکتر اکبر ولی‌نژاد^۳

محلّه دانشکده دامپزشکی دانشگاه تهران، دوره ۵۶، شماره ۲، ۲۰-۱۹، (۱۳۸۰)

سانتیمتر از یک استخر پرورشی در اطراف مشهد به دانشکده دامپزشکی دانشگاه مشهد ارجاع داده شد و ماهیان مبتلا برجستگیهای خاکستری روشن رنگ متعددی به قطر ۲-۴ میلیمتر در نواحی مختلف سطح بدن نشان می‌دادند (تصویر ۱). ماهیان از لحاظ فعالیت حرکتی و تغذیه‌ای و تنفسی حالت طبیعی داشتند ماهیان مبتلا از لحاظ انگلهای خارجی، تک یاخته‌ای و پریاخته‌ای به روش لام مرطوب مورد بررسی قرار گرفتند که نتایج این بررسیها منفی بود. سپس ماهیان با ضربه مکانیکی به ناحیه سر، بیهوش و محل ضایعه با الکل ۹۰ درصد به روش اسپری و سوآپ ضدعفونی و با استفاده از وسایل تشریح استریل و محیط کشت خوندار از محل ضایعه کشت باکتریایی داده شد. تهیه لام از بافت ضایعه دیده برای دیدن احتمالی انگلهای تک یاخته‌ای داخل بافتی انجام گرفت که در تمام بررسیها جواب منفی بود. سپس نمونه‌های بافتی از محل ضایعه ماهیان مبتلا تهیه و از آنها مقاطع بافت‌شناسی تهیه شد. در بررسی اولیه در لامهای تهیه‌شده هیچ‌گونه علایمی از وجود انگل، باکتری، سیلیوم قارچ مشاهده نگردید.

ماهیان مبتلا از نظر بالینی فقط برجستگیهای خاکستری رنگ در سطح بدن نشان می‌دادند و هیچ‌گونه علایم غیرطبیعی دیگر مشهود نبود. در بررسی کالبدگشایی انجام‌شده اندامهای داخلی (کبد، کلیه، طحال، کیسه شنا، کیسه صفرا و روده‌ها) وضعیت کاملاً طبیعی داشتند و دستگاه گوارش حاوی مواد غذایی بود. در بررسی هیستوپاتولوژیک، تریزاید سلولهای سنگفرشی بافت پوششی، تشکیل بافت جوانه‌ای، نفوذ سلولهای آماسی به خصوص لنفوسیتها، پرخونی، گنجیدگی ائوزینوفیلیک داخل سیتوپلاسمی، دژنراسانس واکوتلی و بالونی در سلولهای بافت پوششی مشاهده گردید (تصاویر ۲، ۳، ۴). هیچ‌گونه تغییر ساختمانی در سلولهای عضلانی زیر بافت پوششی وجود نداشت. با توجه به ضایعات از نوع هیپرپلازی اپیدرم، گنجیدگی ائوزینوفیلیک داخل سلولی، گونه ماهیان مبتلا، زمان وقوع بیماری در فصل بهار (با گرم شدن هوا ضایعات کوچک شده و بتدریج محو می‌شدند)، بیماری آبله کپور ماهیان تشخیص داده شد.



تصویر ۱ - برجستگیهای خاکستری رنگ روی سطح بدن و باله دمی.

در بررسی ماهیان پرورشی بیمار (کپور، آمور، فیتوفاگ، بیگ‌هد) در یک استخر پرورشی در اطراف مشهد در اوایل فصل بهار برجستگیهای خاکستری روشن روی باله دمی، ناحیه سر و روی سطح بدن مشاهده شد. در بررسیهای اولیه از نظر انگلهای تک یاخته‌ای، پریاخته‌ای و عوامل باکتریایی نتایج آزمایشها منفی بود. از نواحی ضایعه‌دار نمونه‌های بافتی تهیه گردید و در بررسی میکروسکوپی تریزاید سلولهای سنگفرشی بافت پوششی، تشکیل بافت جوانه‌ای، نفوذ سلولهای آماسی، پرخونی، گنجیدگی ائوزینوفیلیک داخل سیتوپلاسمی، دژنراسانس واکوتلی و بالونی در سلولهای بافت پوششی مشاهده گردید. براساس علایم بالینی و میکروسکوپی، فصل، گونه ماهیان و بیماری آبله کپور ماهیان تشخیص داده شد.

واژه‌های کلیدی: کپور ماهیان، آبله کپور ماهیان، هیستوپاتولوژی، هیپرپلازی ویروسی، بافت پوششی.

ضایعات پوستی در ماهیان آب شیرین و دریایی شایع است. علت این ضایعات ظرافت پوست ماهی در مقایسه با پوست پستانداران و نقش آن به‌عنوان یک سد اسموتیک و دفاعی می‌باشد. بنابراین ضایعات کوچک به‌طور وسیع پیشرفت کرده تبدیل به یک عارضه بزرگتر در ماهیان آب شیرین می‌شود. همچنین ضایعات پوستی براحتی قابل مشاهده‌اند، مخصوصاً ضایعاتی که موجب تغییر رنگ پوست می‌شوند. سلولهای بافت اپیدرم غیرشاخی و زنده اما فاقد عروق خونی بوده و نشانگر این حقیقت است که این سلولها در ایجاد پاسخهای قوی در برابر جراحات محدودیت دارند (۲).

یکی از بیماریهای ویروسی جلدی شایع در کپور ماهیان، آبله کپور ماهیان (Carp pox) می‌باشد. آبله ماهی یک بیماری پوستی مزمن است که در میان گونه‌های زیادی از کپور ماهیان اتفاق می‌افتد، این بیماری به‌صورت ضایعات کانونی و خوش‌خیم که با هیپرپلازی شدید اپیدرم بدون علایم نکرز همراه است، مشاهده می‌شود. این بیماری با حضور یک هریس ویروس ایجاد می‌شود (۸، ۹، ۲).

Fijen و همکاران در سال ۱۹۸۲ در همه‌گیری آبله کپور ماهیان در یوگسلاوی هریس ویروس را از نواحی هیپرپلاستیک بافت پوششی جدا نمودند (۴) و Hines و همکاران در سال ۱۹۷۴ حساسیت مختلف گونه‌های کپور ماهیان به هریس ویروس را در فلسطین اشغالی (اسرائیل) گزارش نمودند. آنها همچنین در سال ۱۹۷۰ بروز آبله در Sheat fish یا گربه ماهی اروپایی در چکسلواکی را گزارش نمودند که در این گزارشها ماهیان مبتلا هیپرپلازی بافت پوششی را مشابه کپور ماهیان نشان می‌دادند. Carlisle در سال ۱۹۷۵ آبله کپور ماهیان را با علایم هیپرپلازی بافت پوششی همراه با گنجیدگیهای ائوزینوفیلیک داخل سیتوپلاسمی گزارش نمود (۱). Mcallister و همکاران در سال ۱۹۸۵ و Mawdesley و همکاران در سال ۱۹۶۷ آبله کپور را به‌ترتیب در ماهی سس، ماهی سیم و Golden ide گزارش کردند که با هیپرپلازی سلولهای سنگفرشی همراه بود (۷ و ۶). با توجه به اختصاصی بودن میزبان برای هریس ویروسها، بدون شک میزبان اصلی از خانواده کپور ماهیان می‌باشد ولی ترماتودهای منوزن، زالو و سخت‌پوستان به‌عنوان ناقلین احتمالی قلمداد می‌شوند (۹ و ۵).

یافته‌های بالینی و آزمایشگاهی

تعداد زیادی ماهی کپور، آمور، فیتوفاگ، بیگ‌هد، به اندازه متوسط ۱۰

۱) گروه آموزشی علوم درمانگاهی دانشکده دامپزشکی دانشگاه فردوسی مشهد، مشهد - ایران.

۲) گروه آموزشی پاتوبیولوژی دانشکده دامپزشکی دانشگاه فردوسی مشهد، مشهد - ایران.

۳) مؤسسه واکسن و سرم‌سازی رازی مشهد، مشهد - ایران.



References

1. Carlisle, J.C. (1975): Papillomatous lesions of carp pox and papillomatose disease in Atlantic salmon. Proc. Symp. Wild. Dis. ASS, 3, 433-434.
2. Ferguson, H. (1989): Systemic pathology of fish. Iowa State University Press: 41-60.
3. Fijen, N. (1983): Disease of cyprinids in Europe. Fish. Pathol. 10, 129-134.
4. Fijen, N., Sulimanovic, M. and Berzotti, D. (1983): Some properties of the epithelioma papiloma cyprini (EPC) cell line from carp (*Cyprinus carpio*). Ann. Viral (Paris), 134E: 207-220.
5. Hines, R.S. and Wohlfarth, G.W. (1974): Genetic difference in susceptibility to two disease among strains of the common carp, Aquaculture 3: 187-197.
6. Mawdesley Thomas, L.E. and Bucke, D. (1967): Fish pox in the roach (*Rutilus rutilus*) Vet. Rec: 56, 110-117.
7. McAllister, P.E., Lidgerding, B.C. and Herman, R.L. (1985): Viral disease of fish. First report of carp pox in golden ide (*Leuciscus idus*) in north American. J. Wild life dis. 21: 154-163.
8. Roberts, R.J. (1989): Fish pathology (Second edition). Bailliere Tindall: 154-163.
9. Wolf, K. (1988): Fish virus and fish viral disease. Cornell University Press: 253-263.

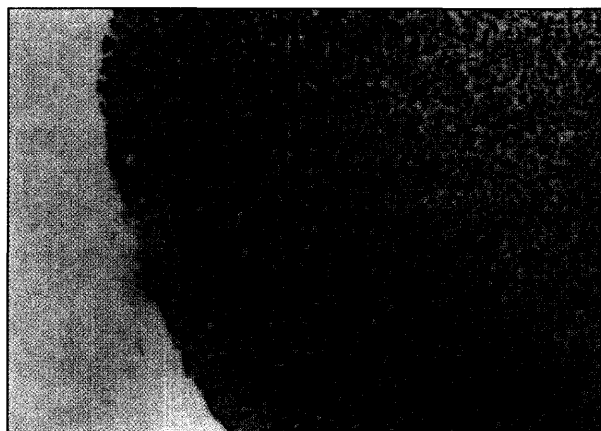Viral hyperplasia of epithelial cells in cultured cyprinids

Shahsavani, D.¹, Movassaghi, A.², Valinezhad, A.³

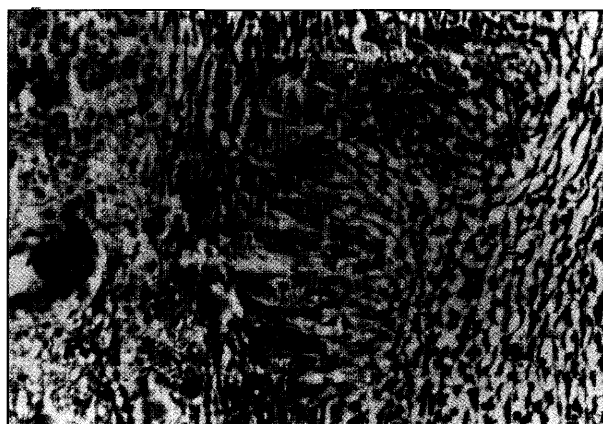
¹Department of Clinical Sciences, Faculty of Veterinary Medicine, Mashhad, Mashhad - Iran. ²Department of Pathology, Faculty of Veterinary Medicine, Mashhad, Mashhad - Iran. ³Department of Pathology, Razi Research Institute for Vaccine and Serum Production, Mashhad - Iran.

In a fish culture farm in Mashhad city district (North east of Iran) cultured fishes (common carp, grass carp, silver carp, big head carp) showed light grey nodules on the caudal fin, peduncle, head and body surface in early spring. In histopathology examination of the affected skin, hyperplasia of the squamous epithelial cells, granulation tissue, infiltration of inflammatory cells, hyperemia, eosinophilic intracellular inclusion bodies and vacuole (ballooning) degeneration of the epithelial tissue were observed. Protozoan and metazoan parasites and also bacterial were not seen in laboratory examinations. Carp pox was diagnosed on the basis of groos and microscopic examinations, season and fish species.


Key words : Cyprinids, Carp pox, Histopathology, Viral hyperplasia, Epithelial tissue.



تصویر ۲ - E) تزیید بافت پوششی سنگفرشی (H&E × ۱۶۰).



تصویر ۳ - P) پرولیفراسیون بافت همبند همراه با نفوذ سلولهای آماسی مختلف و اکسودای فیبرینی (H&E × ۲۲۰).



تصویر ۴ - دژنراسانس سلولهای بافت پوششی همراه با حضور گنجیدگیهای ائوزینوفیلیک داخل سیتوپلاسمی (فلش) (H&E × ۶۴۰).

