

## گزارش اولین مورد بیرون زدگی یکطرفه غده پلک سوم سگ در ایران و تثبیت آن با یک روش جدید جراحی

دکتر سیدجاوید آل داود\* دکتر غلامرضا عابدی\*

### خلاصه :

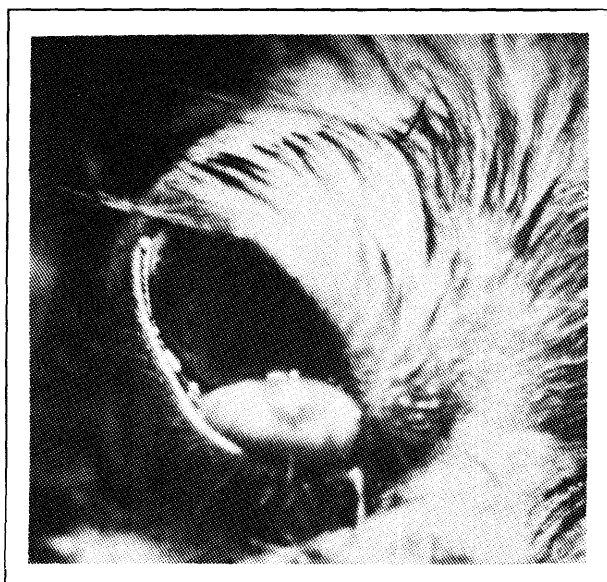
بیرون زدگی غده پلک سوم که یک غده سروموسینی است با نام‌های هیپرتروفی، هیپرپلازی، آدنوم یا چشم گیلای شناخته شده است. سن و نژاد در ابتلا به بیماری نقش دارند و علت بیماری ضعف مادرزادی احتمالاً ارثی در بافت همبند بین غضروف و بخش غده‌ای پلک سوم است. هر چند تثبیت‌های مختلفی در بازگرداندن دائمی بیرون زدگی تاکنون بکار گرفته شده است ولی با استفاده از روش تثبیتی Purse string تغییر یافته با داشتن کمترین ضایعات وارده به ملتحمه تثبیت غده مطمئن تر می‌باشد و این روش در چنین شرایطی توصیه می‌شود.

واژه‌های کلیدی : غده پلک سوم، بیرون زدگی، چشم گیلای، پرس استرینگ، سگ

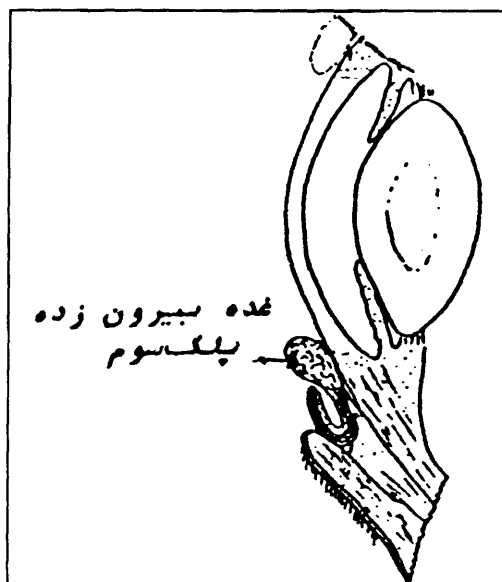### مقدمه :

است که با نام‌های هیپرتروفی، هیپرپلازی، آدنوم یا چشم گیلای (Cherry eye) شناخته شده است (۴، ۱۲، ۱۶ و ۱۸) (تصویر شماره ۱). سن و نژاد در ابتلا به بیماری نقش دارند (۱۵، ۱۷ و ۲۰). علت بیماری ضعف مادرزادی، احتمالاً ارثی در بافت همبند بین غضروف و بخش غده‌ای پلک سوم است (۱۹). بازگرداندن غده بیرون زده به تنهایی اثر موقت دارد مگر با روش‌های جراحی تثبیت کننده همراه گردد (۳، ۸ و ۲۰). خارج کردن غده نیز غالباً ایجاد عوارضی از جمله KCS می‌نماید (۵ و ۱۵). بلوگ (۱۹۷۹)، آلبرت (۱۹۸۲) و محققین

غده پلک سوم، غده‌ای سروموسینی است که در قاعده غضروف T شکل پلک سوم قرار دارد (۱۰). به نظر می‌رسد درصد تولید اشک به وسیله غده اشکی و غده پلک سوم از سگی به سگ دیگر متفاوت باشد (۱۱). کاهش اشک ناشی از خارج کردن غده ممکن است منجر به التهاب خشک قرنیه و ملتحمه KCS (Kerato Conjunctivitis Sicca) شود (۶، ۹ و ۱۱). کاهش اشک در سگ‌های مسن تر و مستعد به KCS بیشتر رخ می‌دهد (۵ و ۱۵). بیرون زدگی غده پلک سوم بیش از سی سال



تصویر ۲ - غده بیرون زده پلک سوم در سگ بیمار



تصویر ۱ - غده بیرون زده پلک سوم

راست در شهریور ماه ۱۳۷۵ به درمانگاه شماره ۲ دانشکده دامپزشکی دانشگاه تهران ارجاع داده شد. در معاینات اولیه غده بیرون زده پلک سوم به صورت توده بافتی قرمز رنگ که از کانتوس داخلی چشم بیرون زده بود، مشاهده گردید (تصویر شماره ۲).

با معاینات اولیه توده، تشخیص بیرون زدگی پلک سوم اثبات گردید. جهت آمادگی برای تثبیت جراحی غده، حیوان را به مدت چهار روز با قطره بتامتازون و آنتی بیوتیک تحت درمان قرار دادیم.

در بخش جراحی درمانگاه روش Purse string تغییر شکل یافته با تغییری برای بیمار به اجرا درآمد. بیمار پس از بیهوشی عمومی به پهلوئی چپ خوابانده شد. یک سوم با دو پنس توسط کمک بیرون کشیده شد و سطح بولبار پلک سوم نمایان گردید.

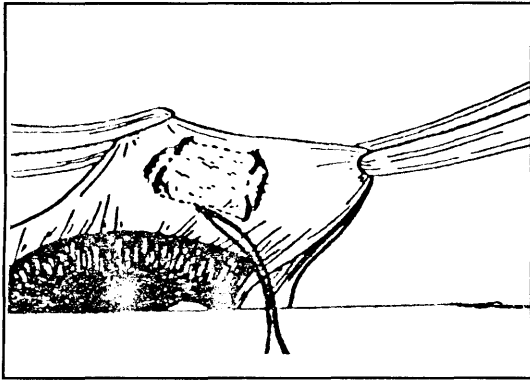
ناحیه مذکور با بتادین رقیق ضد عفونی گردید.

دیگر به ترتیب روش هایی را برای تثبیت غده به لایه فوق صلبیه، عضله مورب شکمی و صلبیه ابداع کردند (۱، ۲ و ۷). خطر اصلی این روش ها سوراخ شدن کره چشم است. برای جلوگیری از این مشکل کاسوان و مارتین (۱۹۸۵) غده را به ضریع استخوان حدقه متصل نمودند (۱۳ و ۲۰).

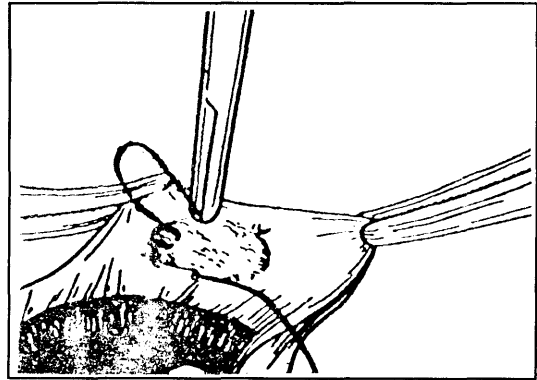
روش های تهاجمی مذکور مشکل و وقت گیر بوده و قابلیت تحرک پلک سوم را کم می کنند. به منظور رفع مشکلات مذکور روش Purse string تغییر شکل یافته ابداع گردید (۱۴). در این روش بخیه ها در دو طرف غده آن را در چینی کیسه ای شکل حاصل از ملتحمه بولبار پلک سوم به دام می اندازند. برای تثبیت بیشتر غده برشی نیز در سطح ملتحمه بولبار ایجاد می کنند.

**تاریخچه بیماری:**

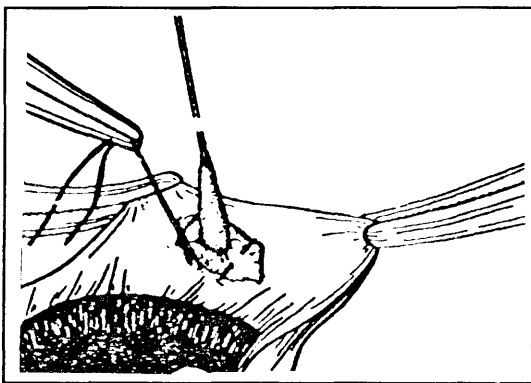
سگ سیزده ماهه نژاد تریر با توده ای در چشم



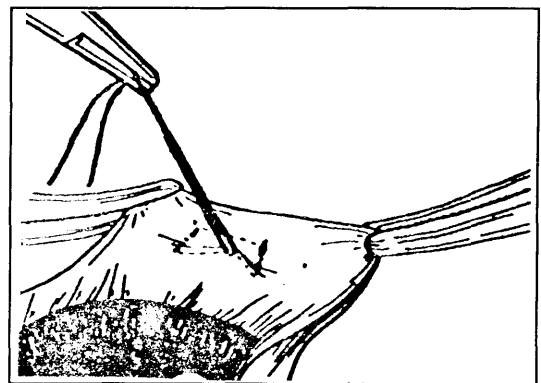
تصویر ۴ - دو بخیه موازی در سطح بولبار پلک سوم و دو بایت از خود غده گرفته شده است



تصویر ۳ - پس از زدن یک بخیه جلوی غده، نخ را از روی غده عبور داده و در عین حال یک بایت نیز از غده گرفته شده است.



تصویر ۵ - زدن گره در خاتمه کار باعث می‌شود که ملتحمه در دو طرف غده به یکدیگر نزدیک شده و غده پلک سوم در بین آنها محبوس گردد (الف و ب)



بخیه و گره زدن آن ملتحمه بولبار پلک سوم را در دو طرف غده به هم نزدیک کرده و غده را در زیر آن مهار نمود (تصویر شماره ۵).

اسکار حاصل از عبور سوزن به تثبیت بیشتر غده کمک می‌کند. در این روش جراحات وارده به ملتحمه کمتر از روش اصلی بوده و به خاطر آنکه خود غده نیز توسط بخیه گرفته می‌شود، احتمال بیرون زدگی مجدد غده کمتر است. چشم حیوان در فواصل مختلف معاینه گردید تا از عدم بیرون زدگی مجدد غده اطمینان حاصل شود.

سپس نخ بخیه ۰-۶ (پلی گلاکتین ۹۱۰) سوزن دار در نزدیکی پایه پلک سوم، از حد وسط پایین غده وارد و بعد از گرفتن یک بایت از مخاط غده (تصویر شماره ۳) در طرف مقابل غده بخیه‌ای موازی با بخیه اول زده شد. پس از خارج کردن سوزن از این محل مجدداً یک بایت از مخاط غده گرفته و بعد از آن سوزن از پایین غده وارد و از نزدیک محل ورود اولین سوزن، خارج گردید (تصویر شماره ۴). همزمان غده با یک اپلیکاتور استریل به طرف پایین فشرده شد و جراح با کشیدن نخ

## References :

- 1 - Albert, R.A. Surgical correction of everted third eye lid in tow cats. *J. Am. Vet. Med. Associ.* 180: 763, (1982).
- 2 - Blogg, J.R. Surgical replacement of a prolapsed gland of the third eyelid (Cherry eye), a new technique. *Aust. Vet. J.* 9: 75, (1979).
- 3 - Blogg, J.R. *The eye in veterinary practice, Extra Ocular Disease*, Philadelphia, W.B. Saunders Co. 202-210, (1980).
- 4 - Bromberg, N.M. The nictitating membrane. *Comp. Cont. Ed.* 2: 627-632, (1980).
- 5 - Dugan, S.J., Severin, G.A., Hungerford, L.L., Whiteley, H.E. and Roberts, S.M. Clinical and histologic evaluation of the prolapsed third eyelid gland in dogs. *J. Am. Vet. Med. Assoc.* 201: 12, 1861-1867, (1992).
- 6 - Gelatt, K.N., Peiffer, R.L., Erickson, J.L. and Gum, G.G. Evaluation of tear formation in the dog, using a modification of the Schirmer tear test. *J. Am. Vet. Med. Assoc.* 166: 368-370, (1975).
- 7 - Gross, S. Effectiveness of a modification of the Blogg technique for replacing the prolapsed gland of the canine third eyelid. *Trans. Am. Coll. Vet. Ophthalmol*, 14: 28, (1983).
- 8 - Halliwell, W.H. Surgical Management of Canine Distichia. *J. Am. Vet. Med. Assoc.* 150: 874, (1967).
- 9 - Helper, L.C. The effect of lacrimal gland removal on the conjunctiva and cornea of the dog. *J. Am. Vet. Med. Assoc.* 157: 72-75, (1970).
- 10 - Helper, L.C. *Magrane's Canine Ophthalmology*. 4th Ed. Lea and Febiger Philadelphia, pp: 69-70, (1989).
- 11 - Helper, L.C., Magrane, W.G., Koehm, J. and Johnson, R. Surgical induction of Keratoconjunctivitis Sicca in the dog. *J. Am. Vet. Med. Assoc.* 165: 172-174, (1974).
- 12 - Howard, D.R. Hypertrophy of the nictitans gland. *VM/SAG*. 64: 304-305, (1969).
- 13 - Moore, C.P. Imbrication technique for replacement of prolapsed third eyelid gland. In Bojrab, M.j. (ed): *Current Techniques in Veterinary Surgery*. 3rd Ed. Lea and Febiger, Philadelphia, (1983).
- 14 - Moore, C.P. Imbrication technique for replacement of prolapsed third eyelid gland. In Bojrab, M.J. (ed): *Current techniques in Veterinary Surgery*. 3rd. Ed. Lea and Febiger Philadelphia, (1983).
- 15 - Morgan, R.V., Duddy, J.M. and McClurg, K. Prolapse of the gland of the third eyelid in dogs: A retrospective study of 89 cases (1980 to 1990). *J. Am. Ani. Hosp. Assoc.*, 56-60, 20, (1993).
- 16 - Richards, D.A. Removal of hypertrophied nictitans gland. *VM/SAC*. 68: 1107-1109, (1973).
- 17 - Rubin, L.F. Inherited eye disease in purebred dogs. *Williams and Wilkins*, Baltimor. pp: 251-252, (1989).
- 18 - Severin, G.A. Prolapse of the gland of the third eyelid. In: Bojrab, M.J. (ed): *Current Techniques in small animal surgery*. Lea & Febiger Philadelphia, 32-34, (1975).
- 19 - Severin, G.A. *Veterinary Ophthalmology Notes*. 2nd Ed., Ft. Collins, Colorado State University Publications Service, 107, (1976).
- 20 - Slatter, D. *Text Book of Small Animal Surgery*. 2nd Ed. Vol. 2, W.B. Saunders, Philadelphia, pp: 1996-1997, (1993).

## **The first report of third eyelid gland prolaps and a new method of surgical fixation in a dog in Iran**

**Aledavood, S.J.\*    Abedi, Gh.R.\***

### **Summary :**

The third eyelid gland prolapse which is a seromucinous gland has been known as hypertrophy, hyperplasia, adenoma and even cherry eye. Age and breed have been known to have a direct role as far as etiology is concerned. This prolapse is due to congenital weakness of connective tissues between cartilage and gland mass of third eyelid. As the different fixation techniques of the prolapse have been so far reported, but by using modified purse string suture shown to have the least side effect on conjunctiva. This technique is highly recommended for such cases.

**Key words :Third eyelid gland, Prolapse, Cherry eye, Purse string, Dog**