

# مطالعه ای در زمینه آلودگی به میکوباکتریوم در بز

دکتر شاهین فکور<sup>۱</sup> دکتر محمد قلی نادعلیان<sup>۱</sup> دکتر عبدالمحمد حسنی طباطبایی<sup>۱</sup>

دکتر محمد جواد قراگزلو<sup>۲</sup> دکتر علی کریمی<sup>۳</sup>

## A study on Mycobacterium infection in goat

Fakour, Sh.,<sup>1</sup> Nadalian, M.Gh.,<sup>1</sup> Tabatabayi, A. H.,<sup>1</sup> Gharagozlou, M.J.,<sup>2</sup> Karimi, A.<sup>3</sup>

<sup>1</sup>Department of Clinical Sciences, Faculty of Veterinary Medicine, University of Tehran, Tehran - Iran. <sup>2</sup>Department of Pathology, Faculty of Veterinary Medicine, University of Tehran, Tehran - Iran. <sup>3</sup>Department of Mycobacteriology, Pasteur Institute, Tehran-Iran.

**Objective:** Diagnosis of tuberculosis disease in goat by isolation of Mycobacterium and differentiation strain.

**Design:** observational study.

**Animals:** Of one thousand goats.

**Procedure:** Shaving of 4x20cm dimensions at the border between midcranial and midcaudal in the left side of neck Injection of the avian and mammalian tuberculin in upper and lower points respectively with interval of 10-20cm. To measure thickness of skin before and after the test in 72 hours after injection time. (Comparative intradermal test).

To do clinical and necropsy examination in reactor and suspicious goats. Sampling of organs with visible lesion and available lymphoid glands in non visible lesion. To do Bacteriology, Polymerase Chain Reaction and Pathological tests on samples.

**Results:** In all goats which were studied, 7 goats responded positive and 4 suspicious. In necropsy findings, 6 goats were non visible lesion and 5 with visible lesion. Mycobacterium was not isolated in NVL but among 5 goats with VL, mycobacterium bovis and M. tuberculosis strains respectively in 3 goats and 1 goat were isolated and differentiated. PCR test confirmed those results. Pathological consideration showed typical lesion granulomatosis.

**Clinical implications:** This study is the first research about mycobacterium in goat in Iran. It shows that the presence of tuberculosis in goat is expected in Iran. *J. Fac. Vet. Med. Univ. Tehran. 57, 3: 21-26, 2002.*

**Key words:** Goat, Sheep, Mycobacterium.

برنامه ریشه کنی سل گاوی کاملاً پیشرفته است بزها را تحت مراقبت شدیدی قرار می دهند چون ممکن است به سل ریوی مبتلا شوند و موجب تجدید عفونت گاوها گردند.

منظور از این مطالعه اولاً اثبات وجود بیماری سل در بز می باشد. ثانیاً در صورت اثبات امر فوق گونه میکوباکتریوم شناسایی گردد. و نهایتاً اطلاع رسانی به سازمانهای ذیربط در جهت بازنگری در برنامه های آزمایش سل و نیز زیر پوشش قرار دادن بز به عنوان یک منبع بیماری است. Gutierrez در اسپانیا ۱۹۹۹، Costello در ایرلند ۱۹۹۹، Bernabe در اسپانیا ۱۹۹۹، Arellano در مکزیک ۱۹۹۹، Rothel در استرالیا ۱۹۹۰، Cousinis در استرالیا ۱۹۹۳، Garai در هندوستان ۱۹۹۲، Tsung در تایوان ۱۹۹۲، Liebana در اسپانیا ۱۹۹۸ و Acosta در ایسلند ۱۹۹۸ بیماری سل را در نشخوار کنندگان کوچک گزارش کرده اند (۲۳، ۲۱، ۱۷، ۱۵، ۱۴، ۱۲، ۱۱، ۳).

هدف: تشخیص بیماری توبرکولوزیس در بز با جداسازی جنس میکوباکتریوم و تشخیص تفریقی گونه آن.

طرح: مطالعه مشاهده ای.

حیوانات: یک هزار رأس بز، مرز بین دو نیمه قدامی و خلفی گردن در سمت چپ روش: تراشیدن محل مورد نظر در گردن با ابعاد ۴×۲۰ سانتیمتر. تزریق توبرکولین مرغی و پستانداری در دو نقطه بالایی و پایینی با فاصله ۱۰-۱۲ سانتیمتر، اندازه گیری محل تزریق و مقایسه با پوست سالم در ۷۲ ساعت پس از زمان تزریق، انجام معاینات بالینی و کالبد گشایی در دامهای راکتور مثبت و مشکوک، نمونه برداری از اندام و بافتهای با ضایعات قابل رؤیت و در صورت عدم وجود ضایعات قابل رؤیت نمونه برداری از عقده های لنفاوی در دسترس، انجام مطالعات باکتری شناسی، واکنش زنجیر پلیمرز و آسیب شناسی روی نمونه ها.

نتایج: از مجموع یک هزار رأس بز ۷ رأس واکنش مثبت و ۴ رأس واکنش مشکوک نشان دادند. در کالبد گشایی راکتورهای مثبت و مشکوک ۶ رأس بدون ضایعات قابل رؤیت و ۵ رأس با ضایعات قابل رؤیت بودند. در دامهای بدون ضایعات قابل رؤیت میکوباکتریوم جدا نشد. اما در ۴ رأس از دامهای با ضایعات میکوباکتریوم جدا شد. که آزمایشات تفریقی ۳ مورد گونه بویس و یک مورد گونه توبرکولوزیس را نشان دادند. آزمایش واکنش زنجیر پلیمرز (PCR) نتایج فوق را تأیید کرد. و مطالعات آسیب شناسی نیز ضایعات گرانولومایی تیپیک سلی را نشان دادند.

نتیجه گیری: این مطالعه اولین تحقیق در زمینه میکوباکتریوم در بز می باشد که در ایران انجام شده است، که نشان می دهد در کشور ایران وقوع سل در بز قابل انتظار است. لذا می توان اظهار کرد: ۱- ضرورت انکار ناپذیر مراقبت بیش از پیش بز در ایران با توجه به نقش اپیدمیولوژیک این حیوان در بیماری سل ۲- تحت پوشش قرار دادن بز در برنامه کنترل و ریشه کنی سل ۳- تحقق دو بند فوق نه تنها کمک شایانی به ریشه کنی سل گاوی می کند بلکه در شناسایی بز مبتلا و نیز تأمین سلامت و حفظ بهداشت عمومی بسیار ارزشمند خواهد بود. مجله دانشکده دامپزشکی دانشگاه تهران، (۱۳۸۱)، دوره ۵۷، شماره ۳، ۲۶-۲۱.

واژه های کلیدی: بز، گوسفند، میکوباکتریوم.

سل یک بیماری عفونی گرانولوماتوزی است که با ضایعات گرانولومایی ندولار توصیف می شود و توسط باسیل های اسید پایدار جنس میکوباکتریوم ایجاد می شود (۶). هر چند بیماری چهره مزمن و ضعیف کننده ای دارد اما مواردی با فرم حاد یا سریع پیشرونده نیز گزارش شده است. سل یک بیماری باستانی است و در اکثر ملل در حال توسعه به عنوان یک معضل بزرگ بهداشت عمومی هنوز باقی مانده است. حتی در کشورهایی که ادعای ریشه کنی بیماری را داشتند با جهانی شدن (HIV) و ظهور مقاومت های دارویی بروز مجدد بیماری تجلی یافته است. به گونه ای که سازمان بهداشت جهانی در ۱۹۹۳ مبارزه با بیماری سل را یک ضرورت جهانی اعلام کرد (۷).

بر خلاف تصور بسیاری از دامداران، بز و گوسفند به بیماری سل حساس هستند. بز ممکن است به عنوان مخزن عفونت برای گاو حایز اهمیت و نقش باشد و یا ممکن است مستقیماً انسان را آلوده کند (۱). بز نسبت به گوسفند در برابر میکوباکتریوم بویس حساستر است و در کشورهایی که

(۱) گروه آموزشی علوم درمانگاهی دانشکده دامپزشکی دانشگاه تهران، تهران - ایران.

(۲) گروه آموزشی پاتولوژی دانشکده دامپزشکی دانشگاه تهران، تهران - ایران.

(۳) بخش میکوباکتریولوژی مؤسسه انستیتو پاستور تهران، تهران - ایران.



## مواد و روش کار

در این مطالعه از شهریور ماه ۱۳۷۹ تا پایان اسفند ۱۳۸۰ مجموعاً یک هزار رأس بز در رده‌های سنی ۱، ۲، ۳، ۴ الی ۱۰ الی ۳ الی ۴ در روستاهای شهرستان سنندج به صورت کاملاً انتخابی و با توجه به معیارهای زیر به عنوان جمعیت تحت مطالعه انتخاب شدند:

۱- انتخاب روستایی که بر اساس استعمال از اداره دامپزشکی شهرستان سنندج سابقه آزمایش توپر کولین مثبت در گاوهای آن روستا در سالهای ۷۸ و ۷۹ تأیید شده باشند. ۲- انتخاب روستایی که بر اساس استعمال از شبکه بهداشت و درمان شهرستان سنندج سابقه موارد انسانی مبتلا به سل در آن روستا تأیید شده باشد. ۳- انتخاب روستاهایی که به دلایل متعدد از جمله صیب العبور بودن روستا، عدم همکاری لازم و مطلوب ساکنین و غیره تحت پوشش برنامه آزمایش و کشتار شبکه دامپزشکی نبوده است. ۴- در گله انتخاب شده در نهایت باز هم بر اساس پرسش از دامدار دامهایی که سابقه بالینی لاغری پیشرونده درگیری تنفسی و... داشتند بیشتر از سایر دامهای گله مورد توجه بودند. پس از مشخص نمودن جمعیت تحت مطالعه، قبل از خروج دام از روستا جهت چرای روزانه، در محل حاضر گردیده و ضمن تکمیل فرمهای اطلاعات از دام و دامدار سمت چپ گردن دام به دو نیمه جلویی و عقبی تقسیم می گردید و مرز بین این دو قسمت با ماشین ریش تراشی برقی تراشیده می شد. و آزمایش گردنی مقایسه ای توپر کولین به عمل می آمد. بدین ترتیب که در دو سانتیمتری پایین لبه بالایی گردن با سرنگ مخصوص توپر کولین مرغی ۰/۱ میلی لیتر از PPD مرغی داخل جلدی تزریق می شد که هر میلی لیتر آن حاوی ۰/۵ میلی گرم توپر کولین می باشد و در دو سانتیمتری بالاتر از لبه پایینی گردن با سرنگ مخصوص توپر کولین پستانداری ۰/۱ میلی لیتر از PPD پستانداری تزریق می شد که هر میلی لیتر آن حاوی ۲ میلی گرم توپر کولین باشد به گونه ای که فاصله بین دو محل تزریق ۱۰ الی ۱۲ سانتیمتر باشد (۵، ۱۲). سه روز بعد محل تزریق با مشاهده، ملامسه و کولیس مورد ارزیابی قرار می گرفت. واکنشهای با ضخامت چهار و یا بیشتر را مثبت و یک تا چهار مشکوک اطلاق می گردید به جهت اجتناب از دست دادن موارد مشکوک آنها نیز به مانند موارد مثبت تعقیب می گردیدند دامهای فوق از دامدار خریداری و ابتدا تحت معاینات بالینی شامل: اخذ دمای بدن، ملامسه عقده های لنفاوی سطحی و قابل دسترس، بازرسی مخاطات، وضعیت دهیدراتاسیون، سمع حرکات قلبی و تنفسی، تحریک رفلکس سرفه (با ملامسه حلق و نای و وادار کردن به تمرین) و سمع حرکات شکمبه قرار می گرفتند. سپس دامهای مذکور در کشتارگاه ذبح و ضمن انجام معاینات کالبد گشایی در صورت داشتن ضایعات قابل رویت در لاشه از آنان، در غیر این صورت حداقل از تمام عقده های لنفاوی قابل دسترس لاشه نمونه برداری جهت انجام مطالعات باکتری شناسی و آسیب شناسی به عمل می آمد و نمونه های مربوط به مطالعات باکتری شناسی در فاصله کمتر از بیست ساعت از زمان ذبح در مجاورت یخ به آزمایشگاه میکوباکتریولوژی در مؤسسه پاستور ارسال می گردید و نمونه های مربوط به مطالعات آسیب شناسی نیز در فرمالین ۱۰ درصد به آزمایشگاه آسیب شناسی دانشکده دامپزشکی تهران ارسال می گردید.

مطالعات باکتری شناسی شامل گسترش مستقیم و غیر مستقیم و رنگ آمیزی با دو تکنیک فلورسنت و زیل نلسون، کشت مستقیم و غیر مستقیم با روش N-استیل در محیط کشت لونشتاین جانسون ساده و پیرووات دار،



کنترل کشت هر دو هفته یکبار و در صورت حضور پرگنه بررسی خصوصیات ریخت شناسی پرگنه و انجام آزمایشات بیوشیمیایی تفریقی (نیاسین، TCH نیترات) بود.

قسمتی از نمونه های ارسالی به مؤسسه پاستور جهت انجام آزمایش واکنش زنجیر پلیمرز (با کیت Hot start PCR و پرایمر IS116) تحت مطالعه قرار می گرفتند.

نمونه های ارسالی به آزمایشگاه آسیب شناسی پس از تهیه مقاطع میکروسکوپی و رنگ آمیزی با دو روش همانوکسیلین ائوزین و روش اختصاصی زیل نلسون مورد مطالعه میکروسکوپی با میکروسکوپ نوری قرار می گرفتند.

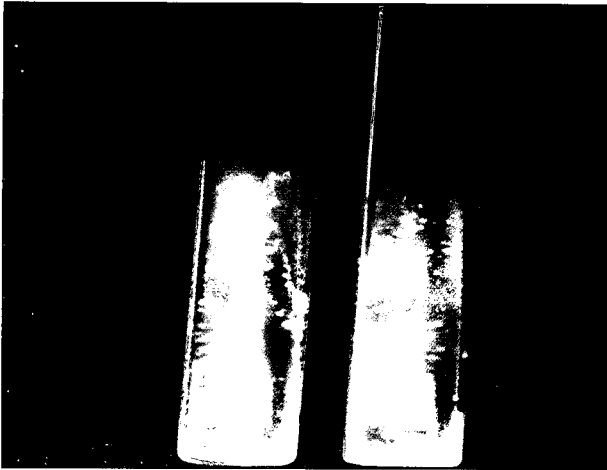
## نتایج

از مجموع یک هزار رأس بز تحت آزمایش، یازده رأس واکنش نشان دادند. شش رأس مثبت PPD پستانداری یک رأس مثبت PPD مرغی، دو رأس مشکوک با غالبیت PPD پستانداری و دو رأس مشکوک با غالبیت PPD مرغی (جدول ۱). از میان یازده رأس دام فقط در سه رأس در جاتی از حضور نشانه های بالینی مشاهده می شد که در بز شماره یک برآمدگی و نفخ محسوس در تهیگاه چپ، رکود کمی و کیفی حرکات شکمبه، در بز شماره سه در جاتی از دسترس تنفسی، مثبت بودن آزمایش سرفه بدون تحریک، و با تحریک و سرفه از نوع مرطوب مشاهده می شد. در همان دام در سمع ریه با گوشه، در قسمتی از منطقه تصویری ریه صدایی شنیده نمی شد و در سایر نواحی صدای کراکل شنیده می شد. در دام شماره چهار نیز تورم قابل رویت عقده لنفاوی کشاله رانی یکطرفه مشهود بود. در مطالعات کالبدگشایی از میان یازده رأس دام با واکنش مثبت یا مشکوک شش رأس بدون ضایعات قابل رویت (NVL) Non visible lesion اما در پنج رأس ضایعات قابل رویت بودند. (نمودار ۱) که شامل چهار مورد کمپلکس اولیه (دو مورد ابتلا عقده لنفاوی مدیاستینال به تنهایی و دو مورد ابتلا عقده لنفاوی مدیاستینال با درگیری نسج ریه) و یک مورد انتشار پس اولیه (عقده لنفاوی مدیاستینال و کشاله رانی) بودند. در طی مطالعه در کشتارگاه سنندج با یک لاشه بز مبتلا به سل مزمن به صورت حضور ضایعات ندولار سلی بر روی پرده جنب قفسه سینه، نسج ریه، ابتلا عقده لنفاوی پیش کتفی و مدیاستینال برخورد گردید (تصاویر ۱ و ۲).

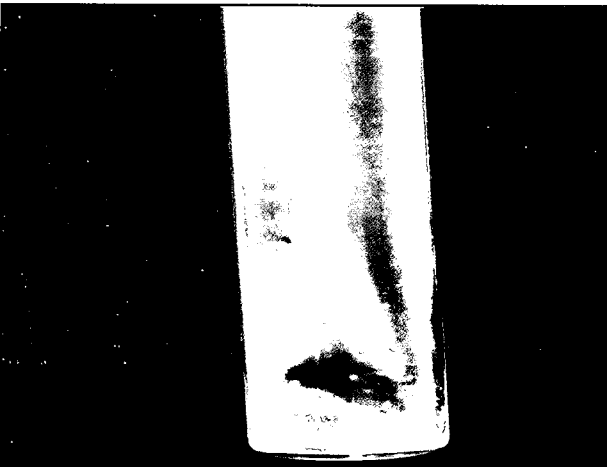
جدول ۱- نتایج قرانت آزمایش CIDT در دامهای با واکنش مثبت یا مشکوک در مطالعه.

شماره دام	ضخامت پوست قبل از تزریق	ضخامت پوست در محل تزریق PPD پستانداری	ضخامت پوست در محل تزریق PPD مرغی	اختلاف ضخامت پوست در دو محل تزریق	نتیجه قرانت
۱	۶	۱۳	۹	۴	مثبت به PPD پستانداری
۲	۶	۱۴	۶	۸	مثبت به PPD پستانداری
۳	۶	۱۲	۷	۵	مثبت به PPD پستانداری
۴	۶	۱۳	۸	۵	مثبت به PPD پستانداری
۵	۶	۱۷	۱۲	۵	مثبت به PPD پستانداری
۶	۶	۱۰	۶	۴	مثبت به PPD پستانداری
۷	۶	۱۳	۱۰	۳	مشکوک به PPD پستانداری
۸	۶	۸/۵	۶	۲/۵	مشکوک به PPD پستانداری
۹	۴	۴	۹	۵	مثبت به PPD مرغی
۱۰	۴	۴	۷	۳	مشکوک به PPD مرغی
۱۱	۶	۶	۸/۵	۲/۵	مشکوک به PPD مرغی

در مطالعاتی که در آزمایشگاه میکوباکتریولوژی مؤسسه پاستور انجام شد از یازده نمونه ارسالی در پنج نمونه گسترش مستقیم مثبت بود و از پنج نمونه مذکور فقط در چهار مورد رشد پرگنه در محیط های کشت مشاهده شد. در نمونه شماره سه پرگنه نخودی صاف پس از دوازده هفته رشد نمود



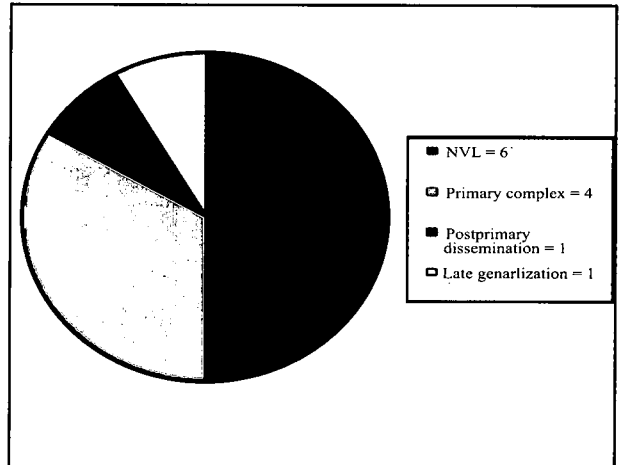
تصویر ۳- پرگنه های حاصل از رشد مایکوباکتریوم توبرکولوزیس در محیط کشت لونشتاین جانسون (بز شماره سه).




تصویر ۴- پرگنه های حاصل از رشد مایکوباکتریوم بویس در محیط لونشتاین جانسون (بز شماره دو).

انجام آزمایش واکنش زنجیر پلیمرز در مورد هر چهار نمونه ای که مایکوباکتریوم از آنان جدا شده مثبت بود. هر چند با توجه به کیت استفاده شده در این مطالعه فقط قدرت شناسایی کمپلکس مایکوباکتریوم توبرکولوزیس وجود داشت. اما حداقل تأییدی بر حضور مایکوباکتریوم در نمونه بود (تصویر ۵).

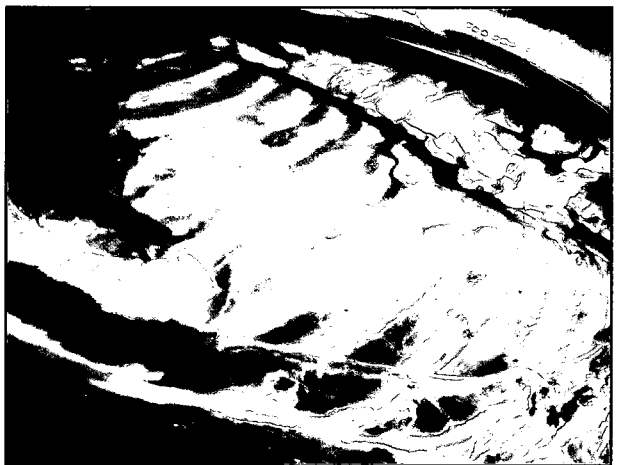
در مطالعات آسیب شناسی در دامهای شماره یک تا چهار در مقاطع میکروسکوپی رنگ آمیزی شده با همتوکسیلین انوزین، گرانولوم های با ساختمان توبرکول تیپیک سلی که در بافتهای لنفوئیدی و یا سایر نسوج قرار دارند دیده شدند. که به صورت نکروز وسیع کازئوز در مرکز، با کلسیفیکاسیون محدود و در اطراف نکروز، لایه سلولهای اپی تلیوئید که در بین آنها دیو سلول با آرایش نعل اسبی (لانگهانس) مشهود بود. پیرامون لایه اپی تلیوئید لایه ای از سلولهای لنفوئیدی تک هسته ای و پلاسما سل و ماکروفاژهای آزاد دیده می شد. پیرامون ساختمان گرانولوماتوز لایه ضخیمی از فیبروسیت و بافت همبند که در بین آنها رسوب کلاژن دیده می شد. (تصاویر ۶ و ۷) در مقاطع رنگ آمیزی شده با زیل نلسون حضور باسیل های اسید پایدار انوزینوفیلیک در زمینه آبی مشهود است (تصویر ۸). در بز شماره نه مطالعات آسیب شناسی ضایعات گرانولوماتوزی را در عقده لنفاوی مدیاستینال نشان می داد. اما از نمونه مذکور مایکوباکتریوم جدا نگردید.



نمودار ۱- توزیع فراوانی راکتورها از نظر ضایعات



تصویر ۱- ضایعات کازنوکلسیفیه در عقده لنفاوی پیش کتفی در بز مبتلا به سل عمومی.



تصویر ۲- ضایعات ندولار و تیپیک سلی و چسبندگی بافت ریه در حفره صدی بز مبتلا به سل عمومی.

و نتایج آزمایشات TCH و نیاسین و نیترات مثبت بود لذا باکتری موجود در نمونه مایکوباکتریوم توبرکولوزیس نتیجه گردید (تصاویر ۳ و ۴). در نمونه های یک، دو و چهار، پرگنه نخودی و صاف در هفته های پنجم، ششم و ششم به ترتیب تشکیل شد و نتایج آزمایشات TCH نیاسین و نیترات منفی بود. لذا باکتری موجود در نمونه مایکو باکتریوم بویس نتیجه گیری شد. از نمونه مستخرج از مطالعه کشتارگاهی نیز مشابه سه مورد اخیر مایکوباکتریوم بویس جدا شد (جدول ۲).



جدول ۲- تشخیص تفریقی مایکوباکتریوم های جدا شده از چهار نمونه

شماره دام	لام مستقیم	آرایش باسیل	نتیجه کشت	زمان رشد (سرعت رشد)	شکل پرگنه	رنگدانه	نیاسین	تولید نیترات	رشد در TCH	تشخیص گونه
۱	+	Cord	+	۵ هفته S.	صاف	نخودی Non photo	-	-	-	بویس
۲	+	Cord	+	۶ هفته S.	صاف	نخودی Non photo	-	-	-	بویس
۳	++	Cord	+	۱۲ هفته S.	صاف	نخودی Non photo	+	-	+	توبر کولوزیس
۴	++	Cord	+	۶ هفته S.	صاف	نخودی Non photo	-	-	-	بویس
۵*	+	Cord	+	۴ هفته S.	صاف	نخودی Non photo	-	-	-	بویس

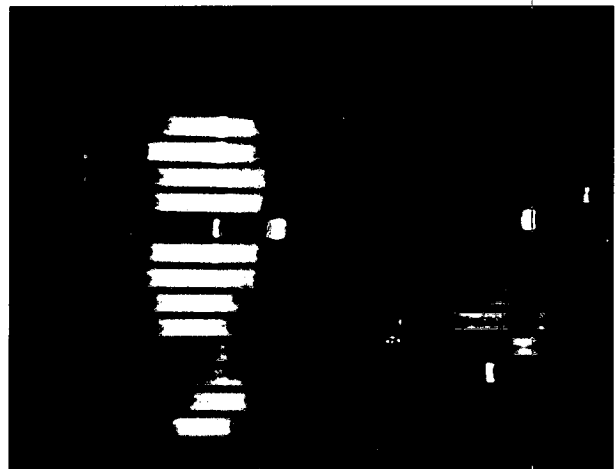
(\*) دام مبتلا به سل مزمن با تأخیر که در مطالعه کشتارگاهی تشخیص داده شد. (S) Slow.

۱- قرار گرفتن در معرض دامهای مبتلا به سل و تماس با آنان (۹.۲۰).  
 ۲- آلودگی به سایر گونه های جنسهای مایکوباکتریوم. ۳- ابتلا به بیماری پاراتوبر کولوزیس. ۴- آلودگی به دیگر باکتریها مانند نوکاردیا. ۵- آسیبهای پوستی در زمان تزریق. Arellano در ۱۹۹۹ در مکزیک از مجموع ۳۹۲ بز با آزمایش پوستی توپر کولین ۳۶ رأس با واکنش مثبت یا مشکوک داشت که فقط در ۹ رأس مایکوباکتریوم جدا گردید. Bernabe در ۱۹۹۱ در اسپانیا در یک گله ۲۵۱ رأسی بز ۷۷ درصد آنها را با واکنش مثبت توپر کولین گزارش کرده است که در ۳۵ رأس آنان مایکوباکتریوم جدا شده است. Cousins در سال ۱۹۹۳ از ۱۹ رأس با واکنش مثبت پوستی فقط در یک مورد مایکوباکتریوم جدا کرده است. لذا مطالعات سایر محققین نیز از نظر وجود موارد مثبت کاذب تقریباً مشابه است (۴.۶.۱۲).

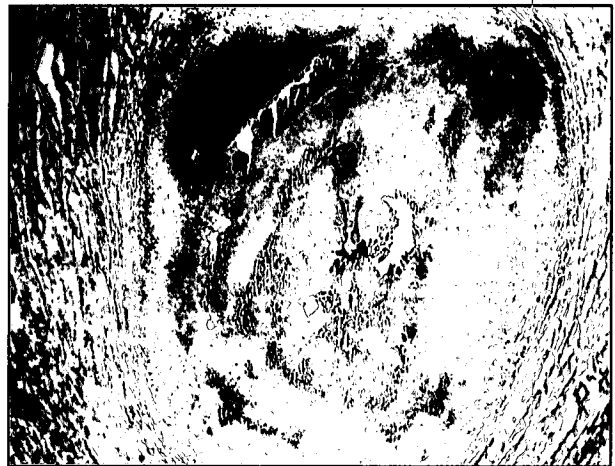نتایج حاصل از مطالعات سایر محققین نیز در خصوص جدا سازی مایکوباکتریوم از بز نشان می دهد که مایکوباکتریوم بویس در درجه اول فراوانی و اهمیت قرار دارد (۱.۴.۵.۶.۱۲.۱۵) که با توجه به معیار اصلی انتخاب جمعیت مورد مطالعه از یکطرف و نیز حساسیت بیشتر بز به مایکوباکتریوم بویس از سوی دیگر (۱) همین نتیجه قابل انتظار بود. جدا سازی یک مورد مایکوباکتریوم توپر کولوزیس با عنایت به یک یا دو دلیل زیر می تواند توجیه گردد:

۱- تماس دام مورد مطالعه با جمعیت گاوی که آلوده به مایکوباکتریوم توپر کولوزیس باشد. ۲- با توجه به معیار دوم انتخاب جمعیت امکان انتقال بیماری در اثر تماس با انسان مبتلا وجود دارد به عبارت دیگر انسان منشأ این انتقال باشد (۳). Bernabe در ۱۹۹۱ در یک رأس بز مایکوباکتریوم توپر کولوزیس (هومانیس) را جدا و گزارش کرد (۶).

حضور نشانه بالینی ناشی از درگیری ریوی در دام شماره سه با توجه به محل ورود باسیل سل که در بز راه تنفسی است (۲۰) از یکطرف و نیز سیر بیماریزایی باسیل از سوی دیگر بدیهی به نظر می رسد. البته نتایج حاصل از این مطالعه در خصوص نشانیهای بالینی نشان می دهد که اولاً علایم بالینی در همه دامهای مبتلا موجود نیست. ثانیاً نشانه ها اختصاصی نیستند و هر کدام باید در یک طبقه از تشخیص تفریقی بیماریها قرار گیرند. Bernabe در ۱۹۹۱ دیسترس تنفسی، سرفه های خشن، کاهش وزن و کاهش تولید شیر را گزارش کرده است (۷). Acosta در ۱۹۹۸ پنومونی گرانولوماتوزی را با عامل مایکو باکتریوم بویس در بز گزارش کرده است. نوع ضایعات قابل رویت در لاشه، مرحله بیماریزایی و نیز پراکندگی آن در این مطالعه شامل کمپلکس اولیه، انتشار پس اولیه و فرم مزمن تا خیرگی است که با نتایج حاصل از مطالعه Bernabe ۱۹۹۱ تقریباً مشابه است.



تصویر ۵- تکنیک تشخیصی PCR در بز آلوده به مایکوباکتریوم توپر کولوزیس.




تصویر ۶- کانون گرانولوماتوزیس در عقده لنفاوی مدیاستینال - بزرگنمایی ۱۰×۴۰.

## بحث

همان گونه که در قسمت نتایج هم ذکر شد از مجموع یک هزار رأس بز، چهار رأس واکنش مثبت و هفت رأس واکنش مشکوک را نشان دادند و فقط در چهار رأس باکتری عامل سل جدا گردید. لذا می توان دامهای دیگر را (هفت رأس) به عنوان واکنش مثبت کاذب اطلاق کرد. البته نباید فراموش کرد که چهار رأس از هفت رأس مذکور واکنش مشکوک را نشان دادند و شاید اگر آزمایش مجدد انجام می شد نتیجه منفی حاصل می گردید. به هر حال موارد مثبت کاذب می تواند به دلایل فوق باشد:





تصویر ۸- باسیل های اسید پایدار در گسترش مستقیم از عقده لنفاوی (رنگ آمیزی زیل نیلسن).



تصویر ۷- کانون گرانولوماتوزیس در عقده لنفاوی مدیاستینال - بزرگنمایی ۱۰×۲۵۰.

### References

۱. تاج بخش، ح. (۱۳۷۱): سل حیوانات و سرایت آن به انسان. در کتاب مبانی سل شناسی، صفحه: ۵۴۱ - ۴۷۳. دفتر نشر فرهنگ اسلامی، تهران.
۲. حسینی طباطبایی، ع.م. (۱۳۸۰): بیماریهای باکتریایی دام، انتشارات دانشگاه تهران.
3. Acosta, B., Real, F. (1998): Isolation of *Mycobacterium kansasii* from a tuberculin positive goat. *Veterinary Record*. 142, 8: 195-196.
4. Aranaz, A., Liebana, E. (1996): Spacer oligonucleotide typing of mycobacterium bovis strains from cattle and other animals: a tool for studying epidemiology of tuberculosis. *Journal of Clinical Microbiology*. 34, 11: 2734-2740.
5. Arellano, R., and Ramierz, B. (1999): Diagnosis of tuberculosis in goat flucks using the double intradermal test and bacteriology. *Tecnica Pecuaria en Mexico*. 37, 1: 55-58.
6. Bernabe, A., Gomez, MA. (1990): Morphology of caprine tuberculosis. I. Pulmonary Tuberculosis. *Anales de Veterinaria de Murcin*. 167: 9-20.
7. Bernabe, A., Gomes, MA. (1991): Pathological changes of spontaneous dual infection of tuberculosis and paratuberculosis in goats. *Smal Ruminant Research*. 5, 4, 377-390.
8. Collins, C.H., Granage, J. M. (1997): Tuberculosis Bacteriology. PP: 1-3.
9. Colin, R., Jerny, D. (1999): Mycobacteria molecular biology and virulence. PP: 180- 186.
10. Connie, R., Mahon, Geolge, M. (2000): Textbook of Microbiology Diagnostic. PP: 191-200, 667-707.
11. Costello, E., O-Grady, D. (1999): Study of restriction fragment length polymorphism analysis and spoligotyping for epidemiological investigation of mycobacterium bovis infection. *J.of Clinical Microbiology*. 37: 10, 3217-3222.

آزمایش PCR انجام شده در این مطالعه با توجه به کیت استفاده شده همان گونه که در قسمت نتایج گفته شد وجود کمپلکس مایکوباکتریوم توبرکولوزیس را نشان می دهد و جهت تفریق گونه های توبرکولوزیس و بویس به کیت های اختصاصی تر نیاز است.

با توجه به این که نتایج حاصل از این مطالعه تقریباً با مطالعات سایر محققین مشابه است به نظر می رسد:

- ۱- رخ داد بیماری سل در نشخوار کنندگان سایر استانهای ایران حداقل در بز قابل انتظار است.
- ۲- گاو به عنوان اختصاصی ترین میزبان مایکوباکتریوم بویس مهمترین منشأ انتقال بیماری به بز می باشد.
- ۳- بز به عنوان مخزن بیماری در گاو ایفا نقش می کند.
- ۴- در صورت اثبات امکان انتقال بیماری سل از بز به گاو تحقق این قضیه در ایران نیز دور از انتظار نیست.
- ۵- با توجه به اثبات نقش انسان در مواردی به عنوان منشأ بیماری در بز و شاید اثبات عکس آن در آینده تحقق این قضیه و تهدید بهداشت عمومی در ایران نیز قابل انتظار است. لذا باز هم به نظر می رسد با توجه به موارد فوق می توان نکات ذیل را مورد توجه قرار داده یا پیشنهاد نمود: ۱- ضرورت انکار ناپذیر مراقبت بیش از پیش بز در ایران با توجه به نقش اپی دمیولوژیک این حیوان در بیماری سل.
- ۲- تحت پوشش قرار دادن بز در برنامه کنترل و ریشه کنی سل.
- ۳- تحقق دو بند فوق نه تنها کمک شایانی به ریشه کنی سل گاو می کند بلکه در شناسایی بز مبتلا و نیز تأمین سلامت و حفظ بهداشت عمومی بسیار توانا خواهد بود.

### تشکر و قدردانی

بدین وسیله از معاونت محترم پژوهشی دانشگاه تهران و معاونت پژوهشی دانشکده دامپزشکی دانشگاه تهران به جهت تصویب و تقبل هزینه طرح، دانشگاه آزاد اسلامی واحد سنندج، پرسنل اداره کل دامپزشکی استان کردستان به ویژه آکیپ سل و بروسلز شهرستان سنندج، کشتارگاه سنندج و کارشناسان بخش مایکوباکتریولوژی مؤسسه پاستور و نیز از پرسنل بخش آسیب شناسی دانشکده دامپزشکی تهران به دلیل همکاری خالصانه، صداقت و صمیمانه نهایت تشکر و قدردانی را دارد.



12. Cousins, DV., Flancis, BR. (1993): Mycobacterium bovis infection in a goat. Australian Veterinary Journal. 70: 7, 262- 263.
13. Daivid, M.S., and Mary, C.Smith. (1997): Goat Medicine. PP: 260.
14. Garai, D., Som, TL. (1992): Studies on the pathology of lymph nodes in goats. Indian Veterinary Medical Journal. 16: 4, 268 - 270.
15. Gutierrez, M., Garcia Marin, JF. (1999): Cryptococcus neoformans and Mycobacterium bovis. Causing granulomatous pneumonia in a goat. Veterinary Pathology. 36: 5, 445 -448.
16. Linklater, K.A., Smith, M.C. (1993): Color Atlas of Disease and Disorder Of The Sheep & Goat. PP: 36.37.113.
17. Liebana, E., Aranaz, A. (1998): Evaluation of the gamma interferone assay for eradication of tuberculosis in a goats herd. Australian Veterinary journal. 76: 1, 50 - 53.
18. O.I.E. (1994): Bovine Tuberculosis. Manual Of Standards diagnostic Tests and Vaccines 2000 chapter 2.3.3.
19. Quinn, P.J., Carter, M. E. (1994): Clinical Veterinary Microbiology. PP: 156-167.
20. Radostits, O.M., Blood, D.C., Gay, C.C. (2000): Veterinary Medicine, 9<sup>th</sup> ed., Baillire Tindal, London. PP: 909-920.
21. Rothel, Js., Jones, Sh. (1990): A sandwich enzyme immunoassay for bovine interferon- gamma and its use for the detection of tuberculosis in cattle. Aust. Vet. Journal. 67: 4, 134 -137.
22. Susan, E., Aiello, A. (2000): Merck Veterinary Manual. 8<sup>th</sup> ed. PP: 489-493.
23. Tsung, C.S., Tsai, H.J. (1992): Goat tuberculosis in Taiwan. Journal of Vet. Med. and Animal Husbandry. No. 59, 61-68.

